

**І.Ю. Гордієнко, Г.О. Гребініченко,
О.М. Тарапурова, А.В. Величко, Т.В. Нікітчїна**

Аналіз даних комплексного пренатального обстеження при омфалоцеле у плода

ДУ «Інститут педіатрії, акушерства і гінекології імені академіка О.М. Лук'янової НАМН України», м. Київ

Ukrainian Journal of Perinatology and Pediatrics. 2020. 2(82): 56-62; doi 10.15574/PP.2020.82.56

For citation: Gordienko IY, Grebinichenko GO, Tarapurova OM, Velychko AV, Nikitchina TV. (2020). Results of complex prenatal examination of fetuses with omphalocele. Ukrainian Journal of Perinatology and Pediatrics. 2(82): 56-62. doi 10.15574/PP.2020.82.56

Мета — проаналізувати результати комплексного пренатального обстеження вагітних жінок групи високого ризику при омфалоцеле у плода.

Матеріали та методи. Проведено ретроспективний аналіз даних ультразвукових та цитогенетичних досліджень 150 плодів як пацієнтів з омфалоцеле, які були обстежені у відділенні медицини плода ДУ «Інститут педіатрії, акушерства і гінекології імені академіка О.М. Лук'янової НАМН України» в 2007-2018 рр.

Результати. Ізольоване омфалоцеле зафіксовано в 36% (n=54), у поєднанні з іншою патологією — у 62,7% (n=94), антенатальну загибель плода з омфалоцеле виявлено під час огляду у 2 (1,3%) випадках, що унеможливило проведення інвазивних процедур. Каріотип плода визначено в 116 випадках, з них хромосомні аномалії діагностовано в 32 (27,6%); частота верифікованої хромосомної патології в загальній групі склала 21,3%. Серед випадків хромосомної патології найчастіше зустрічалися синдром Едвардса (53,1%, n=17), синдром Патау (28,1%, n=9) і синдром Тернера (9,4%, n=3). В 1 (3,1%) плода виявлено синдром Дауна. Асоційована структурна патологія (41,3%, n=62) переважно представлена вродженими вадами серця, центральної нервової системи, кістково-м'язової та сечостатевої систем. Поєднання омфалоцеле з ектопією серця визначено в 11 випадках, що становило 17,7% серед випадків із множинними вадами розвитку, з них у 3 додатково визначено акранію/аненцефалію. Слід зауважити, що частота асоційованих вад розвитку може бути недооціненою в дослідженій популяції, оскільки 29,3% пацієнток з омфалоцеле у плода обстежені лише в I триместрі. Середній термін первинного звернення вагітних жінок при омфалоцеле у плода до відділення медицини плода становив 18,46±7,20 тиж., частка пацієнток, які вперше звернулися своєчасно (до 22 тиж. вагітності), дорівнювала 78,67%. За наявності хромосомної патології у плода визначено найменші середні терміни первинного звернення (14,81±3,66), а також старший вік вагітних (30,45±6,82).

Висновки. При омфалоцеле у плода спостерігається висока частота поєднаної структурної та хромосомної патології. У більшості випадків середній термін первинного звернення пацієнток при омфалоцеле у плода до закладу III рівня був задовільним для своєчасного повного обстеження та визначення плану ведення вагітності.

Дослідження виконано згідно з принципами Гельсінської декларації. Матеріали дослідження розглянуто комісією з питань етики при Інституті на етапі планування НДР.

Автори заявляють про відсутність конфлікту інтересів.

Ключові слова: омфалоцеле, вроджені вади розвитку, ектопія серця, хромосомна патологія.

Results of complex prenatal examination of fetuses with omphalocele

I.Y. Gordienko, G.O. Grebinichenko, O.M. Tarapurova, A.V. Velychko, T.V. Nikitchina

SI «Institute of Pediatrics, Obstetrics and Gynecology named of academician O.M. Lukyanova NAMS of Ukraine», Kyiv

Purpose — to analyze results of complex prenatal examination of high risk pregnant women with omphalocele in the fetus.

Materials and methods. A retrospective analysis of data on ultrasound and karyotyping reports of 150 fetuses as patients with omphalocele, which were examined in the Department of Fetal Medicine in 2007–2018.

Results. Isolated omphalocele was diagnosed in 36% of cases (n=54), in association with other pathology — in 62.7% (n=94); in 2 cases (1.3%) antenatal fetal death was determined during the examination, which made invasive procedures impossible. Fetal karyotype was obtained in 116 cases, of which chromosomal abnormalities were diagnosed in 32 fetuses (27.6%); the proportion of verified chromosomal pathology in the overall group was 21.3%. Among cases of chromosomal pathology most common were Edwards syndrome (53.1%, n=17), Patau syndrome (28.1%, n=9) and Turner syndrome (9.4%, n=3). In 1 case (3.1%) Down syndrome in the fetus was confirmed. Associated structural pathology (41.3%, n=62) was predominantly represented by congenital heart defects, malformations of central nervous, musculoskeletal and urogenital systems. The combination of omphalocele with ectopia cordis was detected in 11 cases, which amounts 17.7% among cases with multiple malformations; in 3 cases of omphalocele with ectopia cordis acrania/anencephaly was additionally found. Rate of associated malformations might have been underestimated in our study population, since 29.3% of patients with omphalocele in the fetus were examined only in the first trimester of pregnancy. The mean term of patients' primary referral was 18.46±7.20 weeks, the proportion of patients referred before 22 weeks of gestation — 78.67%. In cases of fetal chromosomal pathology, the lowest average terms of primary referral (14.81±3.66) and the most advanced maternal age (30.45±6.82) were registered.

Conclusions. In group of fetuses with omphalocele very high rate of associated structural and chromosomal pathology was registered. In most cases primary referral of pregnant women with fetal omphalocele to the tertiary institution was satisfactory for timely complete examination and planning of pregnancy management. The research was carried out in accordance with the principles of the Helsinki Declaration. The study protocol was approved by the Local Ethics Committee of this Institute.

No conflict of interest were declared by the authors.

Key words: omphalocele, congenital malformations, ectopia cordis, chromosomal pathology.

Анализ данных комплексного пренатального обследования при омфалоцеле у плода

И.Ю. Гордиенко, А.А. Гребиниченко, Е.Н. Тарапурова, А.В. Величко, Т.В. Никитчина

ГУ «Институт педиатрии, акушерства и гинекологии имени академика Е.М. Лукьяновой НАМН Украины», г. Киев

Цель — проанализировать результаты комплексного пренатального обследования беременных женщин группы высокого риска при омфалоцеле у плода.

Материалы и методы. Проведен ретроспективный анализ данных ультразвуковых и цитогенетических исследований 150 плодов как пациентов с омфалоцеле, которые были обследованы в отделении медицины плода ГУ «Институт педиатрии, акушерства и гинекологии имени академика Е.М. Лукьяновой НАМН Украины» в 2007–2018 гг.

Результати. Ізолированное омфалоцеле имело место в 36% (n=54), в сочетании с другой патологией — в 62,7% (n=94), антенатальная гибель плода с омфалоцеле обнаружена при осмотре в 2 (1,3%) случаях, что сделало невозможным проведение инвазивных процедур. Кариотип плода определен в 116 случаях, из них хромосомные аномалии диагностированы у 32 (27,6%); частота верифицированной хромосомной патологии в общей группе составила 21,3%. Среди случаев хромосомной патологии чаще всего встречались синдром Эдвардса (53,1%, n=17), синдром Патау (28,1%, n=9) и синдром Тернера (9,4%, n=3). В 1 (3,1%) плода выявлен синдром Дауна. Ассоциированная структурная патология (41,3%, n=62) в основном представлена врожденными пороками сердца, центральной нервной системы, а также костно-мышечной и мочеполовой систем. Сочетание омфалоцеле с эктопией сердца выявлено в 11 случаях, что составляет 17,7% от случаев с множественными пороками развития, из них в 3 дополнительно определена акрания/аненцефалия. Следует отметить, что частота ассоциированных пороков развития может быть недооцененной в исследованной популяции, поскольку 29,3% пациенток с омфалоцеле у плода обследованы только в I триместре. Средний срок первичного обращения беременных женщин с омфалоцеле у плода в отделение медицины плода составил $18,46 \pm 7,20$ нед., часть пациенток, впервые обратившихся до 22 нед. беременности, составила 78,67%. При наличии хромосомной патологии у плода определены самые ранние сроки первичного обращения ($14,81 \pm 3,66$), а также старший возраст беременных ($30,45 \pm 6,82$).

Выводы. При омфалоцеле у плода наблюдается высокая частота сочетанной структурной и хромосомной патологии. В большинстве случаев средний срок первичного обращения беременных при омфалоцеле у плода в учреждение III уровня является удовлетворительным для своевременного полного обследования и определения плана ведения беременности.

Исследование выполнено в соответствии с принципами Хельсинкской декларации. Материалы исследования рассмотрены комиссией по вопросам этики при Институте на этапе планирования НИР.

Авторы заявляют об отсутствии конфликта интересов.

Ключевые слова: омфалоцеле, врожденные пороки развития, эктопия сердца хромосомная патология.

Вступ

Омфалоцеле (ОЦ) — вроджена вада розвитку (ВВР) передньої черевної стінки (ПЧС), що являє собою килу: воротами кили зазвичай є патологічно розширене пупкове кільце, килувий мішок складається з амніотичної мембрани, вартонових драглів і очеревини, може містити кишечник, печінку, жовчний міхур та інші органи; пуповина прикріплюється до килувого мішка, а не до ПЧС [4, 6, 20].

Вважають, що етіологічним фактором є вплив тератогенних агентів на різних етапах морфогенезу ПЧС [20]. За даними Duhamel et al., в основі патогенезу ОЦ лежить порушення механізмів закриття тіла ембріона — порушення формування ектомезодермальних складок, які мають зустрітися в центрі та сформувати ПЧС і пупкове кільце до кінця четвертого тижня; різні складки відповідають за різні частини ПЧС [12]. Наслідком порушення формування латеральних складок є класичне ОЦ, розташоване в середній частині ПЧС, у ділянці пупкового кільця; порушення формування цефалічної складки призводить до дефектів у центральних і/або верхніх відділах ПЧС та передньої стінки грудної клітки (ОЦ з ектопією серця, дефектом грудини, патологією перикарду та діафрагмальною килою); порушення формування каудальної складки зумовлює дефекти в центральних і/або нижніх відділах ПЧС (екстрофія сечового міхура, екстрофія клоаки) [6, 12]. За цією теорією, герніацію органів черевної порожнини розглядають як наслідок, а не причину формування кили.

Згідно з іншою теорією, механізмом виникнення ОЦ є неповернення кишечника в черевну порожнину після його фізіологічної герніації

через пупкове кільце в основу пуповини, але така теорія не пояснює механізмів герніації печінки та інших органів при ОЦ [20].

Омфалоцеле належить до групи вад, що потребують невідкладного хірургічного втручання після народження [1, 9]. Основними характерними ознаками, які впливають на клінічні наслідки при ОЦ, є висока частота супутніх ВВР, хромосомної та іншої синдромальної патології, а також високий відсоток випадків кили великих і гігантських розмірів із герніацією значної частки печінки [4, 7, 15, 21]. За даними Cohen-Overbeek et al., популяція зі 101 пренатально діагностованого випадку ОЦ така: патологічний кариотип — 35,6%; супутня патологія при нормальному кариотипі — 27,7%; невідомий кариотип — 5,9% (з яких 50% з ізольованою патологією); ізольоване ОЦ — 30,7% [7]. Серед випадків, віднесених під час пренатального обстеження до ізольованих, у понад третини постнатально виявляється асоційована патологія [7, 8].

Ризик антенатальної загибелі плода в групі з пренатально встановленим діагнозом порівняно з випадками, виявленими постнатально, значно вищий (ВШ — 15,91), оскільки більш тяжка патологія легше і раніше виявляється [10]. Через високу частоту поєднаної патології та значну частку переривань вагітності менше чверті пренатально діагностованих випадків ОЦ перетинають «межу життєздатності», зрештою відсоток виживання в неонатальному періоді становить до 18% від пренатально діагностованих [13]. Саме тому частота ОЦ і супутньої патології при ОЦ різниться в «пренатальній» і «постнатальній» популяціях. За даними EUROCAT, загальна частота ОЦ становить 2,72 (2,61–2,83) на 10 тис. пологів, частота серед живонародже-

них — лише 1,14 (1,07–1,21) на 10 тис. пологів [19].

До найчастіших хромосомних аномалій при ОЦ належать трисомія 18, також зустрічаються трисомії 13, 21, 16, моносомія X, триплоїдія [2, 4]; серед синдромів генетичної етіології — синдром Беквіта–Відемана, Корнелії де Ланге [2, 13, 23].

Існують декілька синдромів — варіантів комбінації множинних ВВР, до яких належить ОЦ; вони не мають чітко визначеної генетичної етіології та обумовлені спільним залученням анатомічних ділянок до патогенетичного процесу: OEIS-комплекс (Omphalocele-extrophy-imperforate anus-spinal defects), пентада Кантрелла, аномалія стебла тіла тощо [5, 12, 17]. Описані випадки ОЦ при синдромі каудальної регресії [3].

Асоційовані структурні аномалії плодів найчастіше представлені вродженими вадами серця (ВВС), ВВР центральної нервової системи (ЦНС), сечостатевої та кістково-м'язової систем, лицьовими розщелинами [4, 11, 23].

Ультразвукові клініко-анатомічні ознаки при різних типах ВВР ПЧС інколи дуже схожі: описані випадки торако-абдомінального дефекту з ектопією серця у плода з трисомією 18 [11], OEIS-комплексу з анатомічними змінами/вадами, притаманними аномалії стебла тіла [16], випадки, подібні до пентади Кантрелла, поєднані з гастрошизисом замість ОЦ [18]. Остаточний діагноз у деяких випадках можна встановити лише після переривання вагітності або народження — під час аутопсії, додаткового клініко-інструментального обстеження або оперативного втручання [14].

Мета дослідження — проаналізувати результати комплексного пренатального обстеження вагітних групи високого ризику при омфалоцеле у плода.

Матеріали та методи дослідження

У відділенні медицини плода ДУ «Інститут педіатрії, акушерства і гінекології імені академіка О.М. Лук'янової НАМН України» проведено ретроспективний аналіз даних 150 плодів як пацієнтів з ОЦ, які були обстежені в 2007–2018 рр. Комплексне пренатальне обстеження включало експертне ультразвукове дослідження (УЗД) та інвазивну пренатальну діагностику. Під час УЗД проведено біометрію плода, діагностику та детальний опис супутньої патології, визначено розташування і розміри дефекту ПЧС, здійснено візуальну оцінку і вимірювання кили та

її вмісту (гернійованих абдомінальних органів — петель кишечника, печінки, жовчного міхура, шлунка тощо), оцінено стан черевної порожнини, грудної клітки та легень; крім того, визначено стан позаплідних структур і амніотичної рідини. За допомогою кольорового доплерівського картування визначено місце прикріплення пуповини, хід і кількість судин пуповини. Оцінку структури і частоти супутньої патології здійснено за Міжнародною Європейською програмою EUROCAT, з використанням загальної методології кодування вад розвитку ICD-10-BPA. УЗД виконано на ультразвукових діагностичних сканерах HDI 4000, ACCUVIX V20EX-EXP, ACCUVIX V10LV-EX. Пренатальну інвазивну діагностику для визначення каріотипу плода запропоновано всім вагітним з ОЦ у плода. Залежно від терміну вагітності за згодою батьків виконано трансабдомінальну біопсію плаценти або кордоцентез під УЗ-контролем із подальшим цитогенетичним дослідженням отриманого матеріалу.

Проведено порівняльний аналіз клінічних даних у групах залежно від наявності й типу супутньої патології при ОЦ у плода: з використанням критерію Стюдента для середніх показників, χ^2 критерію Пірсона для пропорцій. Відмінності вважалися статистично достовірними при $p < 0,05$. Статистичну обробку даних здійснено за допомогою комп'ютерної програми MS Excel 2010.

Дослідження виконано згідно з принципами Гельсінської Декларації. Матеріали дослідження розглянуто комісією з питань етики при Інституті на етапі планування НДР.

Результати дослідження та їх обговорення

Середній вік обстежених вагітних становив $28,2 \pm 6,2$ року (діапазон — 17–44 роки). У 7 (4,67%) пацієнток вагітність настала в результаті екстракорпорального запліднення (ЕКЗ). У 3 випадках виявлено ОЦ в 1 плода з природної дихоріальної діамніотичної двійні, у 2 випадках — в 1 плода з дихоріальної діамніотичної двійні після ЕКЗ, у 7 випадках — в 1 плода з природної монохоріальної діамніотичної двійні, в 1 випадку — в 1 плода з дихоріальної триамніотичної трійні. Загальна частота багатоплідних вагітностей в наведеній групі становила 8,7%.

Ізольоване ОЦ виявлено в 36% ($n=54$), у поєднанні з іншою патологією — у 62,7% ($n=94$), антенатальну загибель плода з ОЦ виявлено під час огляду у 2 (1,3%) випадках, що

Таблиця 1

Варіанти каріотипів обстежених плодів з омфалоцеле

Варіанти каріотипів	Абс./%
Нормальний чоловічий каріотип	46,XY / 51 / 43,97
Нормальний жіночий каріотип	46,XX / 33 / 28,45
Жіночий каріотип із трисомією хромосоми 18 (с-м Едвардса)	47,XX+18 / 9 / 7,76
Чоловічий каріотип із трисомією хромосоми 18 (с-м Едвардса)	47,XY+18 / 8 / 6,89
Чоловічий каріотип із трисомією хромосоми 13 (с-м Патау)	47,XY+13 / 6 / 5,17
Жіночий каріотип із трисомією хромосоми 13 (с-м Патау)	47,XX+13 / 1 / 0,86
Чоловічий каріотип із перебудовою між хромосомами 13 та 14 і додатковою хромосомою 13 (с-м Патау)	47,XY,der(13;14)+13 / 1 / 0,86
Чоловічий каріотип із перебудовою між хромосомами 13 та 13 і додатковою хромосомою 13 (с-м Патау)	46,XY,rob(13;13)+13 / 1 / 0,86
Каріотип із моносомією хромосоми X (с-м Тернера)	45,X / 3 / 2,59
Чоловічий каріотип із трисомією хромосоми 21 (с-м Дауна)	47,XY+21 / 1 / 0,86
Жіночий каріотип із незбалансованою перебудовою між хромосоми 13 та 18, материнського походження*	46,XX,der(18) / 1 / 0,86
Жіночий каріотип із додатковим матеріалом невідомого походження в довгому плечі хромосоми 4	46,XX,?der(4) / 1 / 0,86
Усього	— / 116 / 100,0

Примітки: * – походження хромосомної перебудови у плода визначено після каріотипування батьків; каріотип батька – 46,XY (нормальний чоловічий каріотип); каріотип матері – 46,XX,t(13;18)(q14.1;p11.2) (жіночий каріотип зі збалансованою перебудовою між хромосомами 13 та 18).

унеможливило проведення інвазивної пренатальної діагностики.

Каріотип плода визначено в 116 випадках, із них в 111 (95,7%) – у відділенні медицини плода ДУ «Інститут педіатрії, акушерства і гінекології імені академіка О.М. Лук'янової НАМН України», у 5 (4,3%) – в інших установах. Хромосомну патологію діагностовано

у 32 (27,6%) зі 116 обстежених плодів; частка верифікованої хромосомної патології в загальній групі ОЦ становила 21,3%. Варіанти каріотипів обстежених плодів наведено в таблиці 1.

Серед випадків діагностованої хромосомної патології при ОЦ найчастіше зустрічався синдром Едвардса (53,1%, n=17), на другому місці – синдром Патау (28,1%, n=9); на третьому місці –

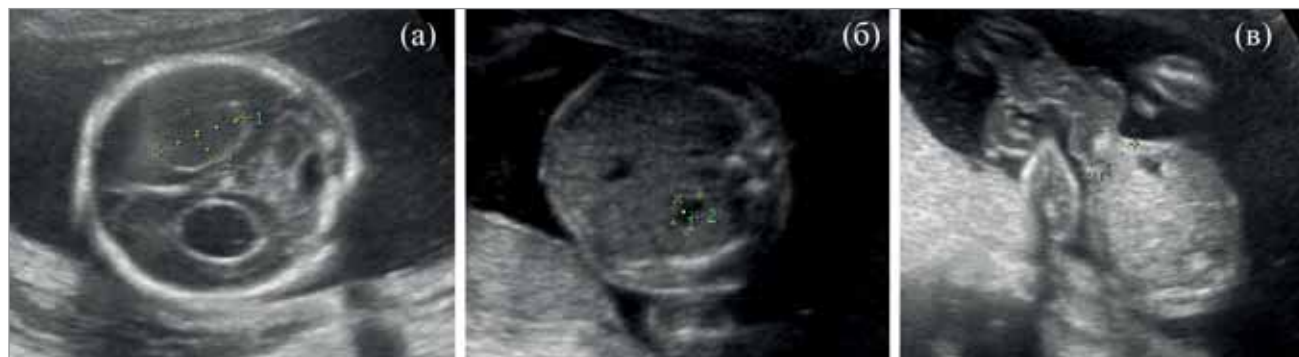

Рис. 1. Вагітність 21–22 тиж. Асоційовані аномалії у плода з омфалоцеле та хромосомною патологією: (а) кисти судинних сплетінь великих розмірів; (б) мікрогастрія, атрезія стравоходу; (в) омфалоцеле, аплазія артерії пуповини та потовщення вартових драглів. Каріотип плода 47, XY+18 (с-м Едвардса)

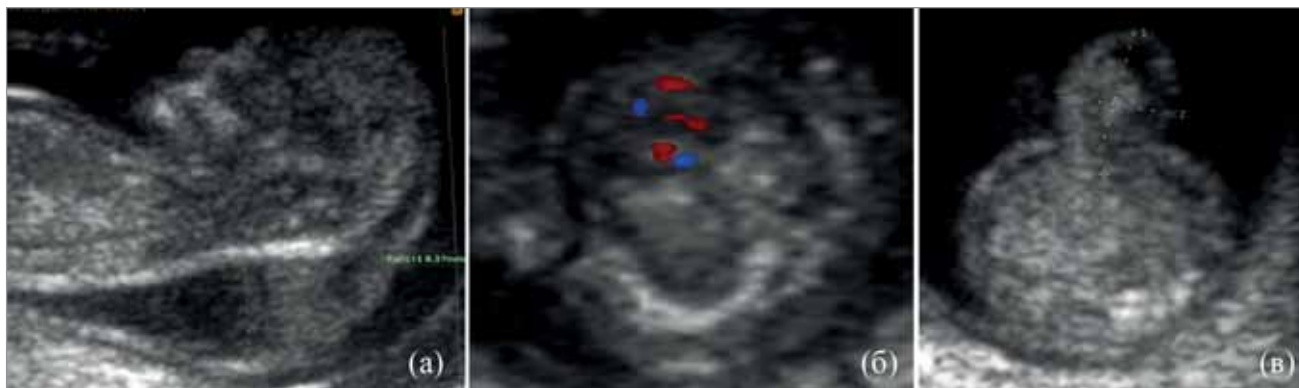


Рис. 2. Вагітність 11–12 тиж. Асоційовані аномалії у плода з омфалоцеле та хромосомною патологією: (а) збільшення комірцевого простору / кістозна гідрома, (б) гідроторакс та набряк на рівні тулуба, (в) омфалоцеле. Каріотип плода 45, X (с-м Тернера)

ОРИГІНАЛЬНІ ДОСЛІДЖЕННЯ

синдром Тернера (9,4%, n=3). Синдром Дауна виявлено в 1 (3,1%) плода. Крім того, в 1 випадку визначено жіночий каріотип із додатковим матеріалом невідомого походження в довгому плечі хромосоми [46,XX,?der(4)], ще в 1 — жіночий каріотип із незбалансованою перебудовою між хромосоми 13 та 18 [46,XX,der(18)]. Подальші дослідження каріотипів батьків в останньому випадку дали змогу визначити материнське походження хромосомної перебудови.

За хромосомної патології у плода своєчасно (до 22 тиж.) звернулися для обстеження 96,9% (n=31), причому частота звернення в I триместрі (≤ 13 тиж.) становила 53,1% (n=17).

У переважній більшості випадків діагностованої хромосомної патології у плодів виявлено множинні вади розвитку (87,5%, n=28), і в усіх випадках встановлено характерні УЗ-маркери хромосомної патології (рис. 1 і 2).

У 62 (41,3%) плодів ОЦ було складовою множинних ВВР, з яких у 42 (67,7%) випадках виявлено нормальний каріотип плода, у 20 (33,3%) випадках пренатальні інвазивні дослідження не проведено.

Серед супутньої структурної патології найчастіше спостерігалися ВВС, ВВР ЦНС, ВВР кістково-м'язової та сечостатевої систем. Загалом ВВС діагностовано у 41 (66,1%) із 62 плодів. У 21 (50%) випадку ВВС стали єдиною асоційованою патологією, у решти — вади розвитку інших органів та систем. Найчастіше визначалися дефекти міжшлуночнової перетинки, тетрада Фалло та атріовентрикулярна комунікація.

Поєднання ОЦ з ектопією серця встановлено в 11 (17,7%) випадках серед інших множинних

ВВР, з них у 3 додатково визначено акранію/аненцефалію. Про випадки поєднання акранії з ектопією серця повідомлялось в інших дослідженнях [22].

Вади ЦНС діагностовано в 25,8% (n=16), які переважно поєднувалися з ВВР інших систем. Привернула увагу висока частота поєднання ОЦ з акранією/аненцефалією, яке визначалося загалом у 5 випадках, що становило практично третину з діагностованих ВВР ЦНС при ОЦ; до цієї групи увійшли 3 вищезгадані випадки з ектопією серця.

У 12 (19,6%) плодів виявлено ознаки патології кістково-м'язової системи — деформації верхніх, нижніх кінцівок і хребта. На четвертому місці за частотою серед асоційованих вад були ВВР сечостатевої системи, які визначено у 12,0% (n=8), — уретерогідронефроз, екстрофію сечового міхура тощо. ВВР кістково-м'язової та сечостатевої систем при ОЦ переважно поєднувалися з додатковими вадами іншої локалізації.

Характер асоційованих структурних аномалій дав підстави запідозрити, а в деяких випадках встановити діагноз такої синдромальної патології: OEIS-комплекс (ОЦ, екстрофія сечового міхура/клоаки, неперфорований анус та дефекти хребта) — у 3 випадках; пентада Кантрелла та її неповні анатомо-клінічні варіанти — у 8 випадках, варіант аномалії стебла тіла — у 2 випадках, синдром Беквіта—Відемана — у 2 випадках. В 1 випадку запідозрено поєднання ОЦ із синдромом каудальної регресії в 1 плода з дихоріальною діамніотичною двійні.

Слід зауважити, що частку пацієнток з ОЦ (29,3%, n=44) обстежено у відділенні медицини плода лише в I триместрі.

Таблиця 2

Порівняння клінічних показників залежно від наявності й типу супутньої патології у плодів з омфалоцеле

Показник	Ізольоване ОЦ (n=54)	ОЦ у складі множинних ВВР (n=62)	ОЦ при хромосомній аномалії (n=32)
Вік вагітних, роки (M±p)	27,43±5,87	28,16±6,00	30,45±6,82 *
Вікові групи, абс. (%):			
< 20 років	4 (7,4)	2 (3,2)	1 (3,1)
20–29 років	32 (59,3)	35 (56,5)	15 (46,9)
≥30 років	18 (33,3)	25 (40,3)	16 (50,0)
Середній термін первинного звернення, тижні (M±p)	20,15±7,63	18,98±7,77	14,81±3,66*,**
Кількість випадків із раннім зверненням, абс. (%)	40 (74,1)	45 (72,6)	31 (96,9)#
Паритет			
перша вагітність	25 (46,3)	31 (50,0)	16 (50,0)
повторна вагітність	29 (53,7)	31 (50,0)	16 (50,0)
– з них пологи в анамнезі	16 (55,2)	20 (64,5)	10 (62,5)

Примітки: * — різниця показників відносно групи з ізольованим ОЦ при порівнянні з використанням критерію Стюдента достовірна; ** — різниця показників відносно групи ОЦ у складі множинних ВВР при порівнянні з використанням критерію Стюдента достовірна; # — різниця показників відносно груп з ізольованим ОЦ та ОЦ у складі множинних ВВР при порівнянні з використанням χ^2 критерію Пірсона достовірна.

Порівняння віку вагітних, термінів первинного звернення при ізольованій ОЦ, ОЦ при множинних ВВР та ОЦ із хромосомною патологією наведено в таблиці 2.

Вік вагітних у групі ОЦ із хромосомною патологією у плода був достовірно вищим, ніж у вагітних групи з ізольованим ОЦ у плода. Частка пацієнок, які вперше звернулися для обстеження до 22 тиж. вагітності, дорівнювала 78,67% (n=118), середній термін первинного звернення — $18,46 \pm 7,20$ тиж. Середні терміни первинного звернення були достовірно меншими, а частка пацієнок із раннім зверненням достовірно вищою в групі ОЦ із хромосомною патологією у плода відносно двох інших груп. Зазначені дані свідчать про високий рівень пренатальної діагностики ОЦ у плода, а також усвідомлення важливості своєчасного скерування пацієнтів до закладу III рівня для дообстеження — передусім для каріотипування.

Висновки

Серед 150 випадків ОЦ у плода, які були обстежені у відділенні медицини плода у 2007–2018 рр., у більшості (62,7%) випадків визначено асоційовану патологію, у 36% діагностовано ізольовану ваду ПЧС. У 2 (1,3%) випадках під час огляду виявлено антенатальну заги-

бель плода з ОЦ, а це унеможливило проведення інвазивної пренатальної діагностики.

Діагностована хромосомна патологія при ОЦ переважно представлена синдромом Едвардса (53,1%), синдромом Патау (28,1%) і синдромом Тернера (9,4%). Серед супутньої структурної патології найчастіше спостерігалися ВВС, ВВР ЦНС, кістково-м'язової та сечостатевої систем. У частині випадків запідозрено/встановлено діагноз синдромальної хромосомної патології. За наявності хромосомної патології у плодів з ОЦ середній вік обстежених жінок був достовірно вищим, ніж у групі з ізольованим ОЦ, але не відрізнявся від групи ОЦ у складі множинних ВВР.

Загалом середній термін первинного звернення вагітних жінок з ОЦ у плода до відділення медицини плода становив $18,46 \pm 7,20$ тиж., частка пацієнтів, які вперше звернулися для обстеження до 22 тиж. вагітності, дорівнювала 78,67%. Це дало змогу провести повне пренатальне обстеження для планування подальшого ведення вагітності в переважній більшості випадків. Найраніше скеровували вагітних, в яких після дообстеження у відділенні медицини плода діагностували хромосомну патологію плода.

Автори заявляють про відсутність конфлікту інтересів.

References/Література

- Antypkin YuG, Slepov OK, Veselsky VL, Gordienko IYu, Hrsiukova N I, Avramenko TV, Soroka VP, Slepova LF, Ponomarenko OP (2014). Modern organizational and methodical approaches to prenatal diagnostics and surgical treatment of vital congenital malformations in newborns in the perinatal center. *Journal of the National Academy of Medical Sciences of Ukraine*. 20 (2): 189–199. [Антипкін ЮГ, Слепов ОК, Весельський ВЛ, Гордієнко ІЮ, Грасюкова НІ, Авраменко ТВ, Сорока ВП, Слепова ЛФ, Пономаренко ОП. (2014). Сучасні організаційно-методичні підходи до перинатальної діагностики та хірургічного лікування природжених вітальних вад розвитку у новонароджених дітей в умовах перинатального центру. *Журнал Національної академії медичних наук України*. 20 (2): 189–199].
- Barisic I., Clementi M, Hausler M, Gjergja R, Kern J, Stoll C, Euroscan Study Group. (2001). Evaluation of prenatal ultrasound diagnosis of fetal abdominal wall defects by 19 European registries. *Ultrasound Obstet Gynecol*. 8 (4): 309–316.
- Bouchahda H, El Mhabrech H, Hamouda HB, Ghanmi S, Bouchahda R, Soua H. (2017). Prenatal diagnosis of caudal regression syndrome and omphalocele in a fetus of a diabetic mother. *Pan Afr Med J*. 16; 27: 128.
- Brantberg A, Blaas HG, Haugen SE, Eik-Nes SH. (2005). Characteristics and outcome of 90 cases of fetal omphalocele. *Ultrasound Obstet Gynecol*. 26 (5): 527–537.
- Canterll JR, Haller JA, Ravitch MM. (1958). A syndrome of congenital defects involving the abdominal wall, sternum, diaphragm, pericardium, and heart. *Surg Gynecol Obstet*. 107: 602–614.
- Christison-Lagay ER, Kelleher CM, Langer JC. (2011). Neonatal abdominal wall defects. *Semin Fetal Neonatal Med*. 16 (3): 164–172.
- Cohen-Overbeek TE, Tong WH, Hatzmann TR, Wilms JF, Govaerts LC, Galjaard RJ, Steegers EA, Hop WC, Wladimiroff JW, Tibboel D. (2010). Omphalocele: comparison of outcome following prenatal or postnatal diagnosis. *Ultrasound Obstet Gynecol*. 36 (6): 687–692.
- Conner P, Vejide JH, Burgos CM. (2018). Accuracy and impact of prenatal diagnosis in infants with omphalocele. *Pediatr Surg Int*. 34 (6): 629–633.
- Davidenko VB, Grechanina OYa, Pashenko YuV, Vyun VV, Lapshin VV, Basilashvili YuV (2013). Early diagnostics and treatment of congenital malformations. *Clinical genetics and perinatal diagnostics*. 1 (2): 99–102. [Давиденко В. Б., Гречаніна О. Я., Пащенко Ю. В., В'юн В. В., Лапшин В. В., Басилайшвілі Ю. В. (2013). Рання діагностика та лікування вроджених вад розвитку у дітей. *Клінічна генетика і перинатальна діагностика*. 1 (2): 99–102].
- Deng K, Qiu J, Dai L, Yi L, Deng C, Mu Y, Zhu J. (2014). Perinatal mortality in pregnancies with omphalocele: data from the Chinese national birth defects monitoring network, 1996–2006. *BMC Pediatr*. 23; 14: 160.
- Diaz-Serani R, Sepulveda W. (2019). Trisomy 18 in a First-Trimester Fetus with Thoraco-Abdominal Ectopia Cordis. *Fetal Pediatr Pathol*. 19: 1–7.
- Duhamel B. (1963). Embryology of Exomphalos and Allied Malformations. *Arch Dis Child*. 38 (198): 142–147.
- Fratelli N, Papageorghiou AT, Bhide A, Sharma A, Okoye B, Thilaganathan B. (2007). Outcome of antenatally diagnosed abdominal wall defects. *Ultrasound Obstet Gynecol*. 30 (3): 266–270.

14. Keppler-Noreuil K, Gorton S, Foo F, Yankowitz J, Keegan C. (2007). Prenatal ascertainment of OEIS complex/cloacal exstrophy-15 new cases and literature review. *Am J Med Genet Part A*, 143A: 2122–2128.
15. Luchak MV, Hnateiko OZ, Lukianenko NS, Kosmylina NS. (2012). Analysis of the frequency of concomitant anomalies among children with congenital malformation of the development of the gastrointestinal tract, the anterior abdominal wall and diaphragm. *Bukovinian Medical Herald*. 16; 4 (64): 102–104. [Лучак МВ, Гнатейко ОЗ, Лук'яненко НС, Косміна НС. (2012). Аналіз частоти супутніх аномалій у дітей із природженими вадами розвитку шлунково-кишкового тракту, передньої черевної стінки та діафрагми. *Буковинський медичний вісник*. 16; 4 (64): 102–104].
16. Mandrekar SR, Amoncar S, Banaulikar S, Sawant V, Pinto RG. (2014). Omphalocele, exstrophy of cloaca, imperforate anus and spinal defect (OEIS Complex) with overlapping features of body stalk anomaly (limb body wall complex). *Indian J Hum Genet*. 20 (2): 195–198.
17. Pakdaman R, Woodward PJ, Kennedy A (2015). Complex abdominal wall defects: appearances at prenatal imaging. *Radiographics*. 35 (2): 636–649.
18. Pepper MA, Fishbein GA, Teitell MA. (2013). Thoracoabdominal wall defect with complete ectopia cordis and gastroschisis: a case report and review of the literature. *Pediatr Dev Pathol*. 16 (5): 348–352.
19. Prevalence Tables. Example table — Cases and prevalence (per 10,000 births) for all full member registries from 2012 to 2016. EUROCAT. (n.d.). Retrieved from WHO Collaborating Centre for the Surveillance of Congenital Anomalies.: <http://www.eurocat-network.eu/accessprevalencedata/prevalencetables>
20. Sadler TW. (2012). *Langman's medical embryology* — 12th ed. Baltimore: Lippincott Williams & Wilkins.
21. Tarapurova OM, Gordienko Yu, Nikitchyna TV, Sliepv OK, Chumalova LF. (2006). Prenatal diagnosis and management of pregnancy with congenital malformations of the abdominal wall in the fetus. *Ultrasound perinatal diagnosis*. 22: 59–71. [Тарапурова ОМ, Гордієнко Ю, Нікітчичина ТВ, Слепов ОК, Чумакова ЛФ. (2006). Пренатальна діагностика та ведення вагітності при вроджених вадах розвитку черевної стінки у плода. *Ультразвукова перинатальна діагностика*. 22: 59–71].
22. Winslow M. (2016). Sonographic Diagnosis of Thoracic Ectopia Cordis With Acrania. *Journal of Diagnostic Medical Sonography*. 32 (4): 234–236.
23. Zork NM, Pierce S, Zollinger T, Kominiarek M. (2014). Predicting fetal karyotype in fetuses with omphalocele: The current role of ultrasound. *J Neonatal Perinatal Med*. 7 (1): 65–69.

Відомості про авторів:

Гордієнко Ірина Юрївна — д.мед.н., проф., зав. відділенням медицини плода ДУ «ІПАГ імені акад. О.М. Лук'янової НАМН України». Адреса: м. Київ, вул. П. Майбороди, 8. <https://orcid.org/0000-0001-7594-4880>

Гребініченко Ганна Олександрівна — к. мед. н., ст. дослідник, ст.н.с. відділення медицини плода ДУ «ІПАГ імені акад. О.М. Лук'янової НАМН України». Адреса: м. Київ, вул. П. Майбороди, 8; тел. (044) 483-92-39. <https://orcid.org/0000-0003-4391-6724>

Тарапурова Олена Миколаївна — к.мед.н., пров.н.с. відділення медицини плода ДУ «ІПАГ імені акад. О.М. Лук'янової НАМН України». Адреса: м. Київ, вул. П. Майбороди, 8. <https://orcid.org/0000-0003-3249-5872>

Величко Андрій Васильович — н.с. відділення медицини плода ДУ «ІПАГ імені акад. О.М. Лук'янової НАМН України». Адреса: м. Київ, вул. П. Майбороди, 8.

Нікітчичина Тетяна Віталіївна — к.біол.н., ст. дослідник, ст.н.с. відділення медицини плода ДУ «ІПАГ імені акад. О.М. Лук'янової НАМН України». Адреса: м. Київ, вул. П. Майбороди, 8.

Стаття надійшла до редакції 03.02.2020 р.; прийнята до друку 15.06.2020 р.



WORLD THROMBOSIS DAY

IV Науково-практична конференція, присвячена World Thrombosis Day: «Тромбопрофілактика в Україні. Сучасні світові тенденції» 13 жовтня 2020, м. Київ

Мета проекту. Тромбоз і його найчастіші наслідки — ІНСУЛЬТ та ІНФАРКТ є одними з провідних причин смертності пацієнтів із серцево-судинними захворюваннями. Тому, мета даного проекту — привернути увагу фахівців до проблеми тромбопрофілактики в Україні та ознайомити зі світовим досвідом боротьби з цією патологією.

Цільова аудиторія: хірурги, анестезіологи, акушери-гінекологи, кардіологи, лікарі відділень невідкладної медичної допомоги, неврологи, лікарі загальної практики (сімейні лікарі), співробітники профільних кафедр вищих медичних навчальних закладів та закладів післядипломної освіти.

За актуальною інформацією стежте на сайті: https://med-expert.com.ua/seminars_for_doctors/nauchno-prakticheskaja-konferencija-posvjashhennaja-world-thrombosis-day-tromboprofilaktika-v-ukraine-sovremennye-mirovye-tendencii/