

УДК 616.135-053.6-036.23

Л.І. Омельченко<sup>1</sup>, О.М. Муквіч<sup>1</sup>, Н.М. Вдовіна<sup>1</sup>,  
О.С. Годік<sup>2</sup>, А.В. Палійчук<sup>3</sup>, О.А. Бельська<sup>2</sup>, Т.А. Людвік<sup>2</sup>

## Синдром компресії черевного стовбура аорти (MALS-синдром): клінічна презентація та складності діагностики в дитини підліткового віку

<sup>1</sup>ДУ «Інститут педіатрії, акушерства і гінекології імені академіка О.М. Лук'янової НАМН України», м. Київ

<sup>2</sup>Національний медичний університет імені О.О. Богомольця, м. Київ, Україна

<sup>3</sup>Медичний центр «Омега-Київ», Україна

Ukrainian Journal of Perinatology and Pediatrics. 2020. 2(82): 107-113; doi 10.15574/PP.2020.82.107

**For citation:** Omelchenko LI, Mukvich EN, Vdovina NM, Godik OS et al. (2020). Median arcuate ligament syndrom (MALS-syndrom): clinical presentation and the challenges of diagnosis in a teenager. Ukrainian Journal of Perinatology and Pediatrics. 2(82): 107-113. doi 10.15574/PP.2020.82.107

Синдром компресії черевного стовбура аорти (MALS-синдром) виникає внаслідок здавлювання черевного стовбура аорти середньою дугоподібною зв'язкою діафрагми або її внутрішніми ніжками та характеризується різного ступеня вираження абдомінальним болем, втратою маси тіла, у частини хворих спостерігаються симптоми вегетативної дисфункції та транзиторна некон'югована гіпербілірубінемія. Частота аномалій будови аортального отвору діафрагми становить 10–24%, проте клінічна симптоматика MALS-синдрому відмічається тільки в 0,4–1,0% випадків, найчастіше у пацієнтів підліткового та молодого віку, переважно жіночої статі, астеничної тілобудови.

Наведено клінічний випадок дівчинки із синдромом компресії черевного стовбура аорти, госпіталізованої до педіатричного відділення для дітей старшого віку ДУ «Інститут педіатрії, акушерства і гінекології імені академіка О.М. Лук'янової НАМН України» зі скаргами на підвищення температури тіла до фебрильних цифр, виражений біль у животі протягом тривалого часу, рефрактерний до знеболювальних та спазмолітиків, а також на епізоди діареї, закрепів, нудоти, блювання, запаморочення, непритомності, тахікардії, схуднення. З анамнезу відомо, що дитину неодноразово обстежено в клініках за місцем проживання, встановлено діагноз хронічного гастродуоденіту, синдрому вегетативної дисфункції, призначено патогенетичну, симптоматичну терапію без значного ефекту. У зв'язку з нападами пароксизмальної тахікардії заплановано радіочастотну катетерну абляцію. При госпіталізації — стан середнього ступеня тяжкості, звернуто увагу на блідість, астенизацію, адинамічність дитини, виражений абдомінальний больовий, диспепсичний синдром, тахікардію. Під час обстеження — загальноклінічні, біохімічні показники в межах фізіологічної норми. За даними езофагогастродуоденоскопії виявлено ознаки рефлюкс-езофагіту, еритематозної гастропатії, дуоденогастрального рефлюксу II ст. За даними ультразвукової діагностики органів черевної порожнини не встановлено патологічних змін. За даними гідросонографії верхніх відділів травного тракту виявлено ознаки вираженого дуоденостазу з неможливістю виключити динамічну верхню кишкову непрохідність; ознаки рефлюкс-езофагіту, гастродуоденопатії, гастроптозу. У зв'язку з вираженим абдомінальним больовим синдромом, схудненням, збереженням закрепів, явищами часткової кишкової непрохідності проведено комп'ютерну томографію органів черевної порожнини та малого тазу, за даними якої виявлено компресію черевного стовбура аорти середньою дугоподібною зв'язкою діафрагми, калібр судини в ділянці устя — 3 мм, дистальніше — калібром до 6 мм.

Після клінічного та параклінічного обстежень дитину скеровано на консультацію до хірургів, проведено лапароскопічну декомпресію черевного стовбура аорти. Дівчинку оглянуто через 1,5 місяця після хірургічного втручання, відмічено значне поліпшення стану дитини: зменшення абдомінального больового, диспепсичного синдрому, регрес нападів тахікардії, покращення апетиту. Дівчинці рекомендовано продовжити дотримуватися дієтичних рекомендацій, а також спостереження педіатра і дитячого хірурга.

**Висновки.** MALS-синдром має входити до алгоритму діагностичного пошуку при абдомінальному больовому синдромі невизначеного генезу з вираженими та некерованими розладами вегетативної нервової системи.

Автори заявляють про відсутність конфлікту інтересів.

**Ключові слова:** синдром компресії черевного стовбура аорти, діти.

### Median arcuate ligament syndrom (MALS-syndrom): clinical presentation and the challenges of diagnosis in a teenager

L.I. Omelchenko<sup>1</sup>, E.N. Mukvich<sup>1</sup>, N.M. Vdovina<sup>1</sup>, O.S. Godik<sup>2</sup>, A.V. Paliychuk<sup>3</sup>, E.A. Belskaya<sup>2</sup>, T.A. Ludwik<sup>2</sup>

<sup>1</sup>SI «Institute of Pediatrics, Obstetrics and Gynecology named of academician O.M. Lukyanova NAMS of Ukraine», Kyiv

<sup>2</sup>Bogomolets National Medical University, Kyiv, Ukraine

<sup>3</sup>Medical Center «Omega-Kiev», Ukraine

Celiac trunk compression syndrome (MALS-syndrom) occurs due to compression of the abdominal trunk of the aorta by the median arcuate ligament of the diaphragm or its internal legs, and is characterized by varying degrees of abdominal pain, weight loss, some patients have symptoms of autonomic dysfunction and transient unconjugated hyperbilirubinemia. The frequency of anomalies in the structure of the aortic orifice of the diaphragm is 10–24%, however, the clinical symptoms of MALS-syndrom are observed only in 0.4–1.0% of cases, most often in patients of adolescent and young age, mainly female with asthenic physique.

In the article was presented clinical case of a girl with compression syndrome of the abdominal aortic trunk hospitalized in the older childhood department of the SI «Institute of Pediatrics, Obstetrics and Gynecology named of academician O.M. Lukyanova NAMS of Ukraine», with complaints of febrile temperature, severe abdominal pain for a long time, resistant to analgesic and spasmolytic drugs, episodes of diarrhea, constipation, nausea, vomiting, dizziness, fainting, tachycardia, weight loss. From the anamnesis known that the child was repeatedly examined in clinics at the place of residence, chronic gastroduodenitis and autonomic dysfunction syndrome was diagnosing. The pathogenetic and symptomatic therapy which was appointed showed no significant effect. Due to the attacks of paroxysmal tachycardia, radiofrequency catheter ablation was planned. In hospitalization, a condition of moderate severity, pallor, asthenization, adynamism, severe abdominal pain, dyspeptic syndrome, tachycardia were revealed. At examination general clinical, biochemical parameters were within physiological norm. According to fiberoesophagogastrosocopy, signs of reflux esophagitis, erythematous gastropathy, duodenogastric reflux of II degree were found. According to the ultrasound scan, pathological changes were not observed. Hydrosonography of the upper digestive tract showed signs of pronounced duodenostasis, it was impossible to exclude dynamic upper intestinal obstruction; signs of reflux esophagitis, gastroduodenopathy, gastropnoptosis. Due to severe abdominal pain syndrome, weight loss, persistence of constipation, partial intestinal obstruction CT of the abdominal cavity and pelvis was carried out resulting in revealing a compression of the abdominal trunk by the middle arcuate ligament of the diaphragm, the caliber of the vessel in the area of the mouth gauge was 3 mm, the distal caliber reached 6 mm. After clinical and paraclinical examinations, the child was transferred for consultation to surgeon and laparoscopic decompression of the abdominal aortic trunk was performed. The girl was examined 1.5 months after surgery, the condition of the child improved significantly: abdominal pain, dyspeptic syndromes decreased, tachycardia attacks regressed, and appetite improved. The girl continues to adhere to dietary recommendations, observed by pediatrician, pediatric surgeon.

**Conclusions.** MALS-syndrome must be included in the diagnostic search algorithm in the presence of abdominal pain syndrome of unknown origin with severe and uncontrolled disorders of the autonomic nervous system.

No conflict of interest were declared by the authors.

**Key words:** celiac trunk compression syndrome, children.

### **Синдром компресії черевного стовбура (MALS-синдром): клінічна презентація і складності діагностики у ребенка подросткового віку**

*Л.І. Омельченко<sup>1</sup>, Е.Н. Муквич<sup>1</sup>, Н.М. Вдовина<sup>1</sup>, О.С. Годик<sup>2</sup>, А.В. Палийчук<sup>3</sup>, Е.А. Бельська<sup>2</sup>, Т.А. Людвик<sup>1</sup>*

<sup>1</sup>ГУ «Інститут педіатрії, акушерства і гінекології імені академіка Е.М. Лук'янової НАМН України», г. Київ

<sup>2</sup>Національний медичний університет імені А.А. Богомольця, г. Київ, Україна

<sup>3</sup>Медичний центр «Омега-Київ», Україна

Синдром компресії черевного стовбура (MALS-синдром) виникає внаслідок здавлювання черевного стовбура середньої дугоподібною зв'язкою діафрагми або її внутрішніми ніжками і характеризується різною ступенем вираженості абдомінальної болю, втратою маси тіла, у частини хворих спостерігаються симптоми вегетативної дисфункції і транзиторна некон'югована гіпербілірубінемія. Частота аномалій будови аортального отвору діафрагми становить 10–24%, однак клінічна симптоматика MALS-синдрому має місце тільки в 0,4–1,0% випадків, частіше у пацієнтів підліткового і молодого віку, переважно жіночої статі, астеничного телослов'я.

Представлено клінічний випадок дівчинки з синдромом компресії черевного стовбура, госпіталізованої в педіатричне відділення для дітей старшого віку ГУ «Інститут педіатрії, акушерства і гінекології імені академіка Е.М. Лук'янової НАМН України» з скаргами на підвищення температури тіла до фебрильних цифр, виражену біль в животі в течение тривалого часу, рефрактерну до анальгетиків і спазмолітичних засобів, епізоди діареї, запорів, тошноти, блювоти, головоболю, втрати свідомості, тахікардії, похудіння. Із анамнезу відомо, що дитина неодноразово обстежена в клініках по місцю проживання, встановлено діагностичне хронічне гастродуоденіт, синдром вегетативної дисфункції, призначено патогенетичну, симптоматичну терапію без помітного ефекту. В зв'язку з приступами пароксизмальної тахікардії заплановано радіочастотну катетерну абляцію. При госпіталізації — стан середньої ступеню тяжкості, звернено увагу на блідість, астенизацію, адинамічність дитини, виражений абдомінальний болю, диспепсичний синдром, тахікардію. При обстеженні — загальноклінічні, біохімічні показники в нормі. За даними езофагогастродуоденоскопії виявлено ознаки рефлюкс-езофагіту, еритематозної гастропатії, дуоденогастрального рефлюксу II ст. За даними ультразвукової діагностики органів черевної порожнини патологічні зміни не виявлені. За даними гідросонографії верхніх відділів траварно-шлункового тракту встановлено ознаки вираженого дуоденостазу з неможливістю виключити динамічну верхню кишечну непрохідність; ознаки рефлюкс-езофагіту, гастродуоденіти, гастроптозу. В зв'язку з вираженим абдомінальним болювим синдромом, похудінням, збереженням запорів, явленнями частинної кишечної непрохідності проведено комп'ютерну томографію органів черевної порожнини і малого тазу, за даними якої виявлено компресію черевного стовбура середньої дугоподібною зв'язкою діафрагми, калібр судини в області устя — 3 мм, дистальніше — калібром до 6 мм.

Після клінічного і параклінічного обстеження дитина направлена на консультацію хірургів, проведено лапароскопічну декомпресію черевного стовбура. Дівчинка оглядена через 1,5 місяця після хірургічного втручання, відзначено значне покращення стану дитини: зменшення абдомінального болю, диспепсичного синдрому, регрес приступів тахікардії, покращення апетиту. Дівчинці рекомендовано дотримуватися дієтичних рекомендацій, а також спостереження педіатром і хірургом.

**Висновки.** MALS-синдром повинен входити в алгоритм діагностичного пошуку при наявності абдомінального болювим синдрому неуточненого генезу з вираженими і неуправляемыми розладами вегетативної нервової системи.

Автори заявляють про відсутність конфлікту інтересів.

**Ключові слова:** синдром компресії черевного стовбура, діти.

### **Вступ**

Синдром компресії черевного стовбура (СКЧС), синдром Данбара, MALS-синдром (median arcuate ligamentum syndrome) — комплекс симптомів, що може виникати внаслідок як вроджених аномалій будови (здавлювання черевного стовбура (ЧС) аорти середньою дугоподібною зв'язкою діафрагми (СДЗД) або її внутрішніми ніжками), так і набутих причин (здавлювання ЧС гіпертрофованими вузлами черевного сплетіння, збільшеними регіональними лімфатичними вузлами, підшлунковою залозою, унаслідок склерозу періартеріальної тканини або розростання нейрофіброзної тканини черевного нервового сплетіння) [3].

MALS-синдром уперше описано Harjola у 1963 р. А дещо пізніше (у 1965 р.) J.D. Dunbar et al. описано 13 випадків абдомінальної ішемії в пацієнтів із виявленою компресією ЧС аорти СДЗД і запропоновано хірургічний метод його декомпресії. Згодом такий стан виділено в окрему нозологію, яку в англійській літературі названо синдромом Данбара [5].

Формування СКЧС обумовлено анатомічними особливостями аортального отвору діафрагми, що утворюється сухожилковими краями ніжок діафрагми та СДЗД. У нормі СДЗД розташована над устям ЧС, проте в деяких генетично схильних людей СДЗД знаходиться нижче устя ЧС. А це може призводити до звуження судини та порушення кровообігу [10]. Частота аномалій будови становить, за даними різних авторів, 10–24%, проте здебільшого перебігає безсимптомно і тільки в 0,4–1,0% дітей проявляється клінічною симптоматикою СКЧС [13]. Найчастіше MALS-синдром зустрічається в пацієнтів молодого віку, переважно жіночої статі, астеничного телослов'я.

Серед основних клінічних проявів виділяють різного ступеня вираження абдомінальний болювий синдром (80%), як постпрандіальний, так і такий, що не залежить від вживання їжі; втрату маси тіла (до 48%), диспепсичні прояви (нудота, блювання, діарея, закрепи) [3]. У 1/4 хворих описано епізоди транзиторної некон'югованої гіпербілірубінемії, в основі якої

лежить гепатоцелюлярна та ензимна дисфункція на тлі зниження печінкового кровообігу та подразнення нейрогангліарної тканини черевного сплетіння [6]. У деяких хворих спостерігаються окремі симптоми нейровегетативної дисфункції (запаморочення, пітливість, тахікардія тощо).

Головні діагностичні критерії — хронічний абдомінальний біль, систолічний шум, що вислуховується в епігастрії та посилюється під час видиху, а також підтверджена інструментально компресія >50% ЧС аорти СДЗД. Проте дослідники зазначають, що така класична тріада симптомів зустрічається далеко не завжди. Для судинної візуалізації при синдромі Данбара застосовують ультразвукове (УЗ) дуплексне сканування черевного відділу аорти, мультиспіральну комп'ютерну томографію (КТ) та ангіографію з дихальними пробами.

### Клінічний випадок

До відділення старшого дитинства клініки ДУ «Інститут педіатрії, акушерства і гінекології імені академіка О.М. Лук'янової НАМН України» (ДУ «ІПАГ ім. акад. О.М. Лук'янової НАМН України») госпіталізовано дівчинку віком 15 років зі скаргами на підвищення температури тіла до фебрильних цифр, виражений біль у животі, більше в епігастральній ділянці та по ходу товстого кишечника, епізоди діареї, закріпів, нудоти, блювання, запаморочення, непритомності, тахікардії, схуднення.

З анамнезу відомо, що дитина народилася від І вагітності з нормальним перебігом, фізіологічних пологів, із масою тіла 3150 г, зростом 51 см, оцінкою за шкалою Апгар 7/8 балів. У 3-місячному віці в неї виявлено лівобічну установчу кривошию, проведено консервативне лікування. До 1 року росла та розвивалася без особливостей. Вакцинована за календарем щеплень. Нечасто хворіла на гострі респіраторні інфекції, у віці 5 років перенесла неускладнену вітряну віспу, у 7 років — ангіну. Травм та операцій не було. Алергологічний анамнез не обтяжений.

Періодичні кардіалгії, відчуття нестачі повітря, біль у животі, схильність до розрідження випорожнень непокоять із 9 років і почастишали після вираженого «стрибка» зросту та появи перших проявів статевого дозрівання. Дитина неодноразово обстежувалася в клініках за місцем проживання. Там встановили попередній діагноз «Вегетосудинна дистонія (ВСД)». З 11 років з'явилися епізоди пароксизмальної тахікардії, з приводу чого спостерігалася в Центрі дитячої кардіології та кардіохірургії, де плану-

валася радіочастотна катетерна абляція імовірних додаткових шляхів збудження. За даними неодноразових лабораторних обстежень у дитини періодично виявлялася помірна транзиторна непряма гіпербілірубінемія. У віці 15 років біль у животі став більш інтенсивним, постійним, майже щодня спостерігалися блювання, часті розріджені випорожнення, періодичні підвищення температури тіла до 40 °С. Отримувала симптоматичне лікування. Зазначені скарги частково періодично зменшувалися, проте утримувалися епізоди інтермітуючої лихоманки, тахікардії, абдомінального болювого синдрому, діарея змінювалася закріпами, погіршився апетит. За 3 місяці дитина втратила понад 6 кг маси тіла. Для обстеження дитину госпіталізували до однієї з дитячих міських лікарень м. Києва, де підтвердили діагноз «Хронічний гастродуоденіт, пароксизмальна суправентрикулярна тахікардія із синкопальними станами та ВСД за гіпотонічним типом». Провели комплексне лікування (метаболічні, седативні, спазмолітичні засоби, блокатори протонної помпи, пробіотики) з частковим ефектом. У зв'язку зі збереженням періодичної лихоманки, абдомінального болювого та нейровегетативного синдромів, наявності нападів тахікардії для уточнення діагнозу дівчинку госпіталізували до педіатричного відділення для дітей старшого віку ДУ «ІПАГ імені академіка О.М. Лук'янової НАМН України».

При госпіталізації — стан дитини середньої тяжкості. Температура тіла — у межах 36,5–37,9 °С, артеріальний тиск (АТ) — 125/80 мм рт. ст., частота серцевих скорочень (ЧСС) — 100 уд./хв, маса тіла — 58 кг, зріст — 174 см, індекс маси тіла — 19 кг/м<sup>2</sup>. Дівчинка астеничної тілобудови, бліда, мала періорбітальний ціаноз, елементи *acne vulgaris* на обличчі та спині. Стопи, кисті холодні, вологі на дотик. Слизові оболонки рожеві, вологі, мигдалики I–II ст., рихлі. На язичку — густий білий наліт. Суглоби правильної конфігурації, безболісні при пальпації, активні та пасивні рухи в повному обсязі. М'язовий тонус задовільний, симетричний. У неврологічному статусі без патологічних змін. У легенях дихання везикулярне, хрипи не вислуховуються. Межі серця не розширені, аускультативно серцеві тони звучні, прискорені. Живіт при пальпації м'який, болісний в епігастрії та в проєкції всіх відділів товстого кишечника. Випорожнення 1 раз на 4 доби, самостійне, тип 1–2 за Бристольською шкалою, без патологічних домішок.

КЛІНІЧНИЙ ВИПАДОК

Симптом Пастернацького негативний з обох боків. Сечовипускання вільне.

Протягом перебування в клініці у дитини спостерігалися 1–3 рази на добу напади тахікардії (160–190 уд./хв), що супроводжувалися задишкою. Напади купіювалися протягом кількох хвилин вагусними пробами, після чого дівчинка скаржилася на виражену слабкість, запаморочення, інтенсивну нудоту, інколи — блювання, що потребувало введення протиблювотних засобів. Напади болю в епігастральній ділянці відмічалися частіше у вечірньо-ранковий час, мали ниючий характер, не купіювалися спазмолітичними і знеболювальними засобами. Звертали увагу на блідість, страдницький вираз обличчя, адинамічність дитини. У зв'язку із закрепамі дитині призначили препарати лактулози, проте самостійних випорожнень не було по 3–4 доби, і навіть після мікроклізм та очисних клізм не вдалося викликати дефекацію.

Під час обстеження — загальноклінічні, біохімічні показники в межах фізіологічної норми, С-реактивний білок — <1 мг/л (N <5); антистрептолізин О — <20 IU/ml (N <150); РФ — <10 IU/ml (N <14); прокальцитонін — 0,08 нг/мл (N до 0,5), IgG — 12,49 г/л (N 7,7–15,1), IgA — 0,83 г/л (N 1,0–3,3), IgM — 1,64 г/л (N 0,7–1,5), ANA-негативний. Коагулограма: протромбіновий індекс — 90,7%, фібриноген загальний — 3,55 г/л, фібрин — 16 мг, фібриноген «В» (+). Тиреоїдні гормони: Т4 — 94,9 нмоль/л (N 60–160), анти-ТПО — 10,7 МО/мл (N до 20). Гормони кори наднирників: кортизол — 390,1 нмоль/л (N 170–720). АТ до HIV, HBV — не виявлені.

Електрокардіографія (ЕКГ): ЧСС — 104 уд./хв, синусова тахікардія, вертикальне положення електричної осі серця — 82°, помірні обмінні зміни в міокарді.

Магнітно-резонансна томографія (МРТ) серця з внутрішньовведеним контрастним підсиленням: не виявлені патологічні зміни міокарда.

Добове моніторування ЕКГ: за час спостереження загальне число комплексів — 130 845 із середньою ЧСС 94 с.с./хв (максимальна ЧСС — 181 с.с./хв о 16.57, мінімальна ЧСС — 67 с.с./хв о 05.25). Епізоди брадикардії відсутні. Події Пауза 1, Пауза 2 відсутні. Комплексів шлуночкової ектопії — 3 (0%), у тому числі шлуночкових комплексів — 1. Знайдено шлуночкових пар — 1, пара з найменшим інтервалом RR 328 мс о 18.41. Шлуночкові триплети відсутні. Шлуночкові пробіжки відсутні. Усього комплексів передсердної ектопії —

179 (0,14%), у тому числі ізольованих передсердних комплексів — 1. Передсердні пари відсутні. Знайдено епізодів передсердної тахікардії — 6, пробіжка з найбільшою ЧСС 118 с.с./хв складалася з 43 комплексів (21,3 с), була о 15.47. Знайдено епізоди передсердного ритму — 6, найдовша пробіжка з 17 комплексів (9789 мс) з ЧСС 98 с.с./хв була о 08.15. Не знайдено жодного епізоду фібриляції передсердь. Не виявлено епізоду тріпотіння передсердь. Епізоди елевації та депресії ST відсутні.

Добове моніторування АТ: гіпотензія діастолічна в нічний час, підвищення варіабельності діастолічного АТ у нічний час, тахікардія в денний час.

Ультразвукове дослідження (УЗД) судин голови та шиї: гемодинамічно не встановлені значущі порушення та асиметрії кровообігу, не виявлені ознаки стенозування судин в екстра- та інтракраніальних відділах магістральних артерій голови. Ознаки венозної дисциркуляції. Неможливо виключити ознаки нестабільності шийних хребців. Рентгенологічне дослідження шийного відділу хребта: нестабільність шийного відділу хребта в сегменті С2-С5.

УЗД органів черевної порожнини: печінка не збільшена, край гострий, структура не змінена; жовчний міхур продовгуватої форми з перегином у ділянці тіла, стінка не потовщена, конкременти не виявлені; підшлункова залоза не збільшена, структура не змінена; селезінка не збільшена, структура не змінена; нирки розміщені типово, овальної форми, не збільшені.

Езофагогастродуоденоскопія: рефлюкс-езофагіт, еритематозна гастропатія, дуоденогастральний рефлюкс II ст.

Гідросонографія верхніх відділів травного тракту: УЗ-ознаки вираженого дуоденостазу, неможливо виключити динамічну верхню кишкову непрохідність; рефлюкс-езофагіт, гастродуоденопатія; гастроптоз.

У зв'язку з вираженим абдомінальним больовим синдромом, схудненням, збереженням закрепів, явищами часткової кишкової непрохідності проведено КТ органів черевної порожнини та малого тазу.

КТ черевної порожнини і малого тазу із контрастним підсиленням: компресія ЧС аорти СДЗД, калібр судини в ділянці устя — 3 мм, дистальніше — калібром до 6 мм. Брижові судини, аорта та нижня порожниста вена звичайного калібру, контрастовані без дефектів наповнення. Вільна рідина та повітря в черевній порожнині не виявлені (рис. 1).



У зв'язку з виявленою судинною аномалією дитину консультовано хірургами Національного інституту хірургії та трансплантології імені О.О. Шалімова НАМН України. Проведено дуплексне сканування судин черевної порожнини: ВБА d просвіту – 3,7 мм, ПСС – 1,36 м/с, ЧС у проксимальному сегменті d просвіту – 1,9 мм, звуження – протягом 1,1 см, дистальніше d просвіту – 5,1 мм. Кровообіг пришивдшений постстенотично ПСС до 2,7 м/с.

Проведено рентгендослідження шлунка та дванадцятипалої кишки: парціальний дуоденостаз (рис. 2).

На тлі лікування (дієта, внутрішньовенна дезінтоксикаційна, регідративна терапія, спазмолітики, антибіотикотерапія, негормональні анаболіки, препарати калію, магнію, седативні) відмічено часткову позитивну динаміку: нормалізація температури тіла, зниження загальнодобової ЧСС, покращення апетиту, збільшення маси тіла на 1 кг. Проте зберігалися виражений абдомінальний больовий синдром, диспепсичні явища, нейровегетативні симптоми, напади тахікардії. Дитину повторно консультовано дитячим хірургом Національної дитячої спеціалізованої лікарні «ОХМАТДИТ», підтверджено MALS-синдром та рекомендовано лапароскопічну декомпресію ЧС аорти.

Під час огляду дитини через 1,5 місяця після лапароскопічної декомпресії ЧС аорти відмічено значне поліпшення загального стану: нормалізація температура тіла; зменшення больового абдомінального синдрому; поліпшення сну; зникнення нападів тахікардії, запаморочення і втрати свідомості. При цьому відмічено скарги на: періодичний кашоподібні випорожнення 2–3 рази на добу; зниження апетиту; періодичну нудоту після вживання їжі; нечастий головний біль; стомлюваність. Дівчинці рекомендовано продовжувати дотримуватися дієти, а також спостереження педіатра і дитячого хірурга, відвідування психолога.

### Обговорення

Хронічний біль у животі – поширений стан, що може в окремих дітей бути достатньо руйнівний, мати значні негативні наслідки та призводити до психосоціальних проблем, включаючи підвищений ризик тривоги, депресії, недостатню функціональну здатність і зниження якості життя. У багатьох випадках визначення точної причини болю є складним для діагностики, що призводить до помилкових діагнозів – порушення харчування, психіатричні стани або

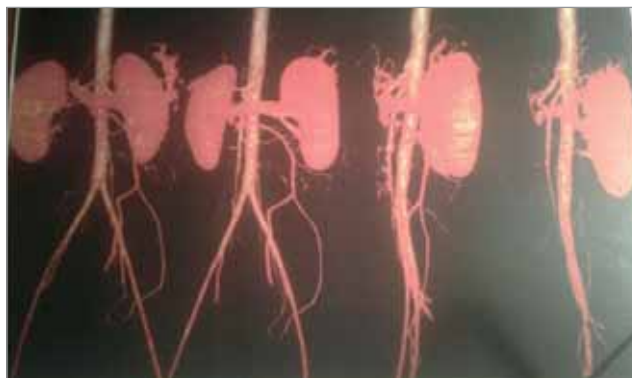


Рис. 1. Комп'ютерна томографія черевної порожнини і малого тазу з контрастним підсиленням

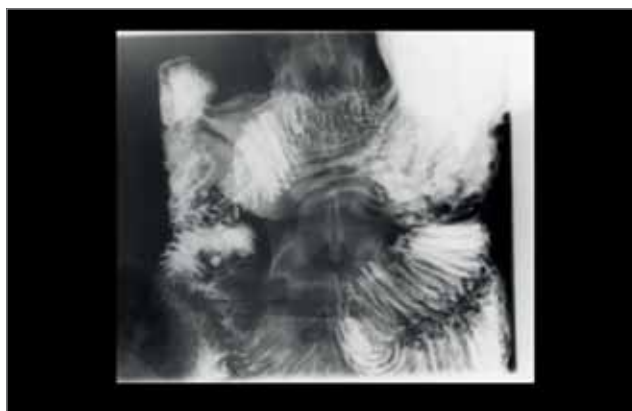


Рис. 2. Рентгендослідження шлунка та дванадцятипалої кишки

функціональний біль у животі (наприклад, синдром подразненого кишечника, абдомінальна мігрень тощо). Однією з причин хронічного абдомінального болю в підлітків може бути СКЧС аорти СДЗД. Здавлювання черевної артерії і/або нервів черевного сплетіння діафрагмою може призводити до болю, який посилюється під час вживання їжі або іноді фізичного навантаження та супроводжується блюванням, нудотою, зниженням ваги, розвитком астеничного синдрому. За відсутності ефекту від консервативної терапії рекомендовано хірургічну корекцію, яка може бути ефективною у 60–80% пацієнтів.

За даними досліджень, у цілому після хірургічного лікування MALS-синдрому отримано задовільні результати [16]. У більшості прооперованих дітей спостерігаються зменшення післяопераційного болю в животі та підвищення якості життя. Післяопераційні ускладнення, як правило, незначні та обмежені, проявляються помірною діареєю, нудотою та ознаками панкреатиту. Деякі пацієнти потребують додаткових обстежень через поновлення болю в животі. Повторного дообстеження потребують також пацієнти з рецидивним або постійним болем у животі на предмет можливого рециди-

## КЛІНІЧНИЙ ВИПАДОК

ву звуження ЧС через утворення рубцевої тканини в стінці артерії (внутрішньосудинної павутини) або природної її конформації. Таким хворим можуть знадобитися додаткові процедури, як правило, з балонною ангіопластикою. Таким пацієнтам спочатку проводять повторне дуплексне УЗД. При значно підвищених швидкостях кровотоку проводять ангіографію з можливою ангіопластикою. У пацієнтів із нормалізованими швидкостями ЧС проводять повторну КТ-ангіограму для оцінки внутрішньочеревної патології після операції. Окремі автори звертають увагу на те, що хірургічна операція не лікує тривоги чи депресії, які трапляються в більшості таких хворих.

Недостатня ефективність хірургічного лікування призводить до суттєвих суперечностей щодо справжнього існування та причин цього синдрому. Прихильники синдрому пов'язують симптоми як із поганим кровообігом (ішемією) від стиснення черевної артерії, так і з розширенням (гіпертрофією) нервових сплетінь із супутньою невропатією. У таких пацієнтів описані також гістологічні зміни (гіперплазія інтими, проліферація еластичних волокон та дезорганізація адвентиції) в артеріальній стінці [15]. Класично вважають, що біль у животі при MALS-синдромі виникає від недостатнього кровообігу, шлунково-кишкової ішемії, при залученні до патологічного процесу двох із трьох основних кишкових судин, однак деякі лікарі більше не підтримують такої думки і вважають, що шлунково-кишкова ішемія має багатофакторний характер, включаючи неврологічний компонент. Противники СКЧС вказують на природне виявлення стиснення черевної артерії у пацієнтів без будь-яких симптомів; крім того, зазначають, що симптоми не зникають у всіх пацієнтів, які перенесли операцію. Тобто є більше факторів, які можуть викликати біль у животі та інші симптоми, ніж просто здавлення ЧС. Проте слід зазначити, що рандомізовані контрольовані дослідження в пацієнтів із діагнозом стиснення ЧС доводять, що оперативні втручання є корисними та

достатньо ефективними у частини хворих [4, 14]. Існують і етичні проблеми, що спонукають до проведення оперативних втручань. Пацієнти, які спостерігаються в клініці, часто вимагають провести їм операцію, оскільки постійно занепокоєні хронічним болем, втратою ваги, вегетативними дисрегуляціями.

На сьогодні актуальними залишаються питання обсягу доопераційного обстеження, оцінки ефективності застосованого методу хірургічного втручання та тривалості моніторингу стану здоров'я хворих у післяопераційному періоді.

Тривалі вегетативні розлади, що не відповідають на застосування традиційної консервативної терапії, потребують ретельнішого обстеження дитини для виключення органічної судинної та іншої патології. До алгоритму діагностичного пошуку за наявності виражених і некерованих розладів вегетативної нервової системи, що асоціюються з хронічним абдомінальним больовим синдромом невизначеного генезу, необхідно включити синдром компресії ЧС аорти (MALS-синдром). Вчасно встановлений діагноз із проведенням малоінвазивного хірургічного втручання дає змогу поліпшити стан здоров'я та якість життя цієї категорії пацієнтів.

## Висновки

Синдром компресії черевного стовбура аорти (MALS-синдром) може бути причиною тривалого абдомінального болю в дітей, що супроводжується вегетативними розладами з порушенням функціонального стану серцево-судинної системи та шлунково-кишкового тракту, формуванням хронічної гастроентерологічної патології. За відсутності ефекту від традиційної комплексної терапії такі пацієнти потребують мультидисциплінарного підходу до ретельного обстеження з включенням новітніх сучасних діагностичних технологій, таких як ультразвукове дуплексне сканування судин, КТ- та МР-ангіографії.

*Автори заявляють про відсутність конфлікту інтересів.*

## References/Література

1. Aswani Y et al. (2015). Case reports imaging in median arcuate ligament syndrome. *BMJ Case Rep*.
2. Balandov SG, Vasilevsky DI, Ignashov AM et al. (2018). The diagnosis of celiac trunk compression syndrome combined with gas-troesophageal reflux disease. *Pediatrician (St. Petersburg)*. 9 (4): 58–63. [Баландов СГ, Василевский ДИ, Игнашов АМ и др. (2018). Диагностика комбинации синдрома компрессии чревного ствола и гастроэзофагеальной рефлюксной болезни. *Педиатр*. 9 (4): 58–63].
3. Dunbar JD, Molnar W, Beman FF, Marable SA. (1965). Compression of the celiac trunk and abdominal aengine. *American Journal of Roentgenology, Radium Therapy and Nuclear Medicine*. 95: 731–744.
4. El-Hayek KM, Titus J, Bui A, Mastracci T, Kroh M. (2013). Laparoscopic median arcuate ligament release: are we improving symptoms? *J Am Coll Surg*. 216: 272–279.

- Heo S, Kim HJ, Kim B, Lee JH, Kim JK. (2018). Clinical impact of collateral circulation in patients with median arcuate ligament syndrome. *Diagn Interv Radiol*. 24: 181–186.
- Ignashov DV, Kachalov MM, Antonov MM et al. (2013). Unconjugated hyperbilirubinemia in the patients with celiac trunk compression syndrome. *The Scientific notes of the I. P. Pavlov St. Petersburg State Medical University*. 10 (3): 37–41. [Игнашов АМ, Качалов ДВ, Антонов ММ и др. (2013). Неконъюгированная гипербилирубинемия у больных синдромом компрессии чревного ствола. Ученые записки СПбГМУ им. акад. И.П. Павлова. 10 (3): 37–41].
- Istomin NP, Ivanov YuV, Chupin AV, Orekhov Pyu. (2017). Diagnosis and surgical treatment for the extravascular celiac trunk compression syndrome (publications review). *Emergency medicine*. 61 (3): 76–87. [Истомин НП, Иванов ЮВ, Чупин АВ, Орехов ПЮ. (2017). Диагностика и хирургическое лечение экстравазальной компрессии чревного ствола (обзор литературы). Медицина экстремальных ситуаций. 61 (3): 76–87].
- Ivanov YuV, Chupin AV, Orekhov Pyu, Orekhov Pyu, Terekhin AA, Shablovsky OR. (2017). Modern approaches to surgical treatment of extravascular compression of the celiac trunk syndrome (Dunbar). *Clin Experiment Surg Petrovsky J*. 5 (4): 18–29. [Иванов ЮВ, Чупин АВ, Орехов ПЮ, Терехин АА, Шабловский ОР. (2017). Современные подходы к хирургическому лечению экстравазальной компрессии чревного ствола (Синдром Данбара). Клин. и эксперимент. хир. журн. им. акад. Б.В. Петровского. 5 (4): 18–29].
- Jae S, Cooper M, Nishida S et al. (2013). Treatment of Median arcuate ligament syndrome via traditional and robotic techniques. *Hawaii Journal of medicine & Public Health*. 72 (8): 279–281.
- Keerati Hongsakul, Sorracha Rookkapan, Jitpreedee Sungsir. (2012). A Severe Case of Median Arcuate Ligament Syndrome with Successful Angioplasty and Stenting. *Case Reports in Vascular Medicine*: 1–4.
- Median arcuate ligament syndrome (MALS). (2020). URL: <http://my.clevelandclinic.org/health/diseases/16635>.
- Ng Fh, Ophelia KH Wai, Agnes Wy Wong, SM Yu. (2016). Median arcuate ligament syndrome. *Hong Kong Med J*. 22 (184): 3–4.
- Orel YuG. (2013). Syndrome of extravascular compression of the abdominal trunk: modern views on controversial pathology. *Acta Medica Leopoliensia*. [Орел ЮГ. (2013). Синдром экстравазальной компрессии чревного ствола: сучасні погляди на суперечливу патологію. Acta Medica Leopoliensia. 19 (2): 53–59].
- Patel MV, Dalag L, Weiner A, Skelly CL, Lorenz J. (2019, Feb). Inability of conventional imaging findings to predict response to laparoscopic release of the median arcuate ligament in patients with celiac artery compression. *J Vasc Surg*. 69 (2): 462–469. doi: 10.1016/j.jvs.2018.04.062. Epub 2018 Jun 28.
- Skelly CL, Stiles—Shields C, Mak GZ et al. (2018, Nov). The impact of psychiatric comorbidities on patient-reported surgical outcomes in adults treated for the median arcuate ligament syndrome. *J Vasc Surg*. 68 (5): 1414–1421. doi: 10.1016/j.jvs.2017.12.078. Epub 2018 Jul 29.
- Sultan S, Hynes N, Elsafty N and Tawfik W. (2013). Eight years experience in the management of median arcuate ligament syndrome by decompression, celiac ganglion sympathectomy, and selective revascularization. *Vasc Endovascular Surg*. 47: 614–619.

### Відомості про авторів:

**Омельченко Людмила Іванівна** — д.мед.н., проф., засл. діяч науки і техніки України, науковий керівник відділу хвороб сполучної тканини у дітей ДУ «ПАГ імені акад. О.М. Лук'янової НАМН України». Адреса: м. Київ, вул. П. Майбороди, 8; тел. (044) 483-92-51.

**Муквіч Олена Миколаївна** — д.мед.н., проф., гол.н.с. відділу хвороб сполучної тканини у дітей ДУ «ПАГ імені акад. О.М. Лук'янової НАМН України». Адреса: м. Київ, вул. П. Майбороди, 8; тел. (044) 483-92-51.

**Вдовіна Ніна Михайлівна** — лікар-педіатр педіатричного відділення для дітей старшого віку ДУ «ПАГ імені акад. О.М. Лук'янової НАМН України». Адреса: м. Київ, вул. П. Майбороди, 8.

**Годік Олег Святославович** — к.мед.н., асистент каф. дитячої хірургії НМУ імені О.О. Богомольця. Адреса: м. Київ, вул. Чорновола, 28/1; тел. +38 (044) 236-70-52. <http://orcid.org/0000-0002-1084-9484>.

**Палійчук Аріадна Володимирівна** — лікар-рентгенолог медичного центру Омега-Київ. Адреса: м. Київ, вул. М. Максимовича, 10; тел. (044) 333-43-33.

**Бельська Олена Альбертівна** — к.мед.н., ст.н.с. відділу хвороб сполучної тканини у дітей ДУ «ПАГ імені акад. О.М. Лук'янової НАМН України». Адреса: м. Київ, вул. П. Майбороди, 8.

**Людвік Тетяна Анатоліївна** — к.мед.н., ст.н.с. відділу хвороб сполучної тканини у дітей ДУ «ПАГ імені акад. О.М. Лук'янової НАМН України». Адреса: м. Київ, вул. П. Майбороди, 8.

Стаття надійшла до редакції 03.02.2020 р.; прийнята до друку 10.06.2020 р.

## 16<sup>th</sup> European Congress on Clinical Pediatrics and Child Care

November 12–13, 2020 Budapest, Hungary

16th European Congress on Clinical Pediatrics and Child Care for the year of 2020 is accompanying undeniable research and most recent advancements in child healthcare. This conference will be an immense stage which will give an overpowered platform where a pediatric scientist feel satisfied to be a piece of this Euro Clinical Pediatrics gathering which will be held during November 12–13, 2020 at Budapest, Hungary.

Clinical Pediatrics & Child Care conferences deeply perceiving in many instances, children are becoming the host for the new and unforeseen diseases which are propelling with day by day variations as the new born, child, adolescents are with undeveloped immunity in compared to the adult. As a confrontation to these new developing diseases the latest researches and new techniques are able to overcome the childhood diseases and marking up tomorrow's child healthcare with a livelihood and complete awareness. The conference will speak on a theme — **Disseminating the Latest Challenges and Innovations to Save a Child.**

### Majorly it provides:

- The unknown challenges faced by an experienced during their research
- Meet and greet the experts, influencers, frontiers in pediatrics
- Keynote forums and lectures by Prominent Professors, Academicians, Pediatricians, and more
- Global networking will helps in transferring and exchanging ideas
- New environment to learn new things

Completely, the Euro *Clinical Pediatrics* will offer you a meaningful and worthy experience being a part of this international pediatrics conference.

**More information:** <https://euroclinical.pediatricsconferences.com/>