

УДК [616.34+616.936]:616-053.2

**О.А. Ошлянська<sup>1,2</sup>, Н.М. Музика<sup>1,2</sup>,  
Т.М. Арчакова<sup>2</sup>, Т.Г. Надточій<sup>2</sup>, А.О. Дорошенко<sup>1</sup>**

## **До питання про диференційну діагностику лихоманки неуточненого генезу у дітей: особливий випадок**

<sup>1</sup>Національна медична академія післядипломної освіти імені П.Л. Шупика, м. Київ, Україна  
<sup>2</sup>ДУ «Інститут педіатрії акушерства і гінекології імені академіка О.М. Лук'янової НАМН України», м. Київ

Ukrainian Journal of Perinatology and Pediatrics. 2019. 3(79): 49-57; doi 10.15574/PP.2019.79.49

**For citation:** Oshlyanska OA, Muzyka NM, Archakova TM, Nadtochiy TG et al. (2019). To the question of the differential diagnosis of fever of unknown origin in children: a special case. Ukrainian Journal of Perinatology and Pediatrics. 3(79): 49-57. doi 10.15574/PP.2019.79.49

Лихоманка є найпоширенішою скаргю під час огляду педіатричних пацієнтів, найчастіше обумовлена вірусними або бактерійними інфекціями. Проте в деяких клінічних ситуаціях визначення причини лихоманки суттєво утруднене та може потребувати широкого кола диференційної діагностики, яка включає численні лабораторні тести і різноманітні специфічні методи візуалізації різних структур організму дитини. У рідкісних випадках персистуюча лихоманка тривало залишається лихоманкою невідомого походження. Під лихоманкою неуточненого генезу розуміють патологічний стан, основним проявом якого є підвищення температури тіла понад 38,3°C із багаторазовими підйомами протягом 3 тижнів і більше, етіологія якого не встановлена, незважаючи на проведений комплекс діагностичних досліджень. Гарячка неуточненого генезу є однією з найскладніших клінічних ситуацій для медичних працівників, оскільки не існує жодного діагностичного «золотого» стандарту і дотепер залишається викликом для кожного лікаря і потребує ретельного підходу до кожного конкретного випадку. Основним напрямом діагностичного пошуку в дитини з тривалим підвищенням температури тіла є виключення трьох груп захворювань: аутоімунних, онкологічних та інфекційних.

Наведено клінічний випадок із дебютом захворювання з лихоманки неуточненого генезу в дитини. Особливість цього випадку полягає у відсутності протягом тривалого часу достатньої кількості клінічних діагностичних критеріїв запальних захворювань кишечника. Розглянуто послідовний процес диференційної діагностики.

Дослідження виконані відповідно до принципів Гельсінської Декларації. Протокол дослідження ухвалений Локальним етичним комітетом (ЛЕК) всіх зазначених у роботі установ. На проведення досліджень отримано поінформовану згоду батьків дитини.

Автори заявляють про відсутність конфлікту інтересів.

**Ключові слова:** діти, лихоманка, запальні захворювання кишечника.

### **To the question of the differential diagnosis of fever of unknown origin in children: a special case**

**O.A. Oshlyanska<sup>1,2</sup>, N.M. Muzyka<sup>1,2</sup>, T.M. Archakova<sup>2</sup>, T.G. Nadtochiy<sup>2</sup>, A.O. Doroshenko<sup>1</sup>**

<sup>1</sup>Shupyk National Medical Academy of Postgraduate Education, Kyiv, Ukraine

<sup>2</sup>SI «Institute of Pediatrics, Obstetrics and Gynecology named of Academician O.M. Lukyanova NAMS of Ukraine», Kyiv

Fever is the most common complaint when examining pediatric patients, most often due to viral or bacterial infections. However, in some clinical situations, determining the cause of a fever is significantly difficult and may require a very wide range of differential diagnostics, which includes numerous laboratory tests and various specific methods of visualizing various structures of the child's body. In rare cases, persistent fever remains a fever of unknown origin for a long time. Fever of unknown origin is understood as a pathological condition, the main manifestation of which is fever above 38.3°C with multiple rises in body temperature for 3 weeks or more, the etiology of which has not been established, despite a set of diagnostic studies. Fever of unknown origin is one of the most difficult clinical situations for health care workers, since there is not a single diagnostic gold standard, it still remains a challenge for every doctor and requires a thorough approach to each specific case. The main directions of the diagnostic search in a child with a prolonged rise in body temperature are the exclusion of three groups of diseases: autoimmune, oncological and infectious.

A clinical case with the debut of the disease from fever of unknown origin in a child is presented, a feature of this case is the absence for a long time of a sufficient number of clinical diagnostic criteria for inflammatory bowel diseases, and the sequential process of differential diagnosis is considered.

The research was carried out in accordance with the principles of the Helsinki Declaration. The study protocol was approved by the Local Ethics Committee (LEC) of all participating institution. The informed consent of the patient was obtained for conducting the studies.

No conflict of interest were declared by the authors.

**Key words:** children, fever, inflammatory bowel diseases.

### **К вопросу о дифференциальной диагностике лихорадки неуточненного генеза у детей: особый случай**

**Е.А. Ошлянская<sup>1,2</sup>, Н.Н. Музыка<sup>1,2</sup>, Т.Н. Арчакова<sup>2</sup>, Т.Г. Надточий<sup>2</sup>, А.А. Дорошенко<sup>1</sup>**

<sup>1</sup>Национальная медицинская академия последипломного образования имени П.Л. Шупика, г. Киев, Украина

<sup>2</sup>ГУ «Институт педиатрии акушерства и гинекологии имени академика Е.М. Лукьяновой НАМН Украины», г. Киев

Лихорадка является самой распространенной жалобой при осмотре педиатрических пациентов, чаще всего, обусловлена вирусными или бактериальными инфекциями. Однако в некоторых клинических ситуациях определение причины лихорадки существенно затруднено и может потребовать широкого круга дифференциальной диагностики, которая включает многочисленные лабораторные тесты и различные специфические методы визуализации различных структур организма ребенка. В редких случаях персистирующая лихорадка длительно остается лихорадкой неизвестного происхождения. Под лихорадкой неуточненного генеза понимают патологическое состояние, основным проявлением которого является повышение температуры тела выше 38,3°C с многократными подъемами в течение 3 недель и более, этиология которого не установлена, несмотря на проведенный комплекс диагностических исследований. Лихорадка неуточненного генеза является одной из самых сложных клинических ситуаций для медицинских работников, так как не существует ни одного диагностического «золотого» стандарта и до сих пор остается вызовом для каждого врача и требует тщательного подхода к каждому конкретному случаю. Основным направлением диагностического поиска у ребенка с длительным повышением температуры тела остается исключение трех групп заболеваний: аутоиммунных, онкологических и инфекционных.

КЛІНІЧНИЙ ВИПАДОК

Приведен клинический случай с дебютом заболевания с лихорадки неуточненного генеза у ребенка. Особенность данного случая заключается в отсутствии в течение длительного времени достаточного количества клинических диагностических критериев воспалительных заболеваний кишечника. Рассмотрен последовательный процесс дифференциальной диагностики.

Исследование выполнено в соответствии с принципами Хельсинской Декларации. Протокол исследования одобрен Локальным этическим комитетом (ЛЭК) всех участвующих учреждений. На проведение исследований получено информированное согласие родителей ребенка.

Авторы заявляют об отсутствии конфликта интересов.

**Ключевые слова:** дети, лихорадка, воспалительные заболевания кишечника.

**Л**ихоманка є найпоширенішою скаргою під час огляду педіатричних пацієнтів. Загалом, гарячка є захисно-приспосувальною реакцією організму, що виникає у відповідь на дію патогенних подразників і виявляється в перебудові терморегуляції на підтримку вищого, ніж у фізіологічних умовах, рівня температури тіла.

Формування лихоманки пов'язане зі збільшенням теплопродукції (переважно в період ознобу) і одночасним обмеженням тепловіддачі за рахунок периферичного спазму судин. Щодо фізіології лихоманки відомо, що вона контролюється роботою гіпоталамуса, а опосередковується регуляцією роботи легеневої системи, шкірних покривів і видозмінами метаболізму. Провідними активаторами структур центру терморегуляції є ендогенні пірогени (прозапальні цитокіни, передусім інтерлейкіни 1, 6, фактор некрозу пухлин  $\alpha$ ), що секретуються лімфоцитами, нейтрофільними гранулоцитами, моноцитами, клітинами ендотелію у відповідь на інтервенцію в організм екзогенних пірогенів (мікроорганізмів, токсинів, пухлинних клітин тощо). Ендогенні пірогени взаємодіють із рецепторами клітинних мембран нейронів переднього гіпоталамусу центру терморегуляції, активують їх внутрішньоклітинну фосфоліпазу A<sub>2</sub>, що розщеплює

фосфоліпіди клітинних мембран зі звільненням арахідонової кислоти, з якої під дією циклооксигенази утворюється простагландин E<sub>2</sub>. Останній взаємодіє з рецепторами клітинних мембран нейронів переднього й заднього відділів гіпоталамусу, викликаючи внутрішньоклітинну продукцію в них циклічного аденозинмонофосфату, що змінює внутрішньоклітинний метаболізм і формує пірогенний ефект [5].

У переважній більшості випадків гарячка в дитини обумовлена вірусними інфекціями, не потребує уточнення етіологічного чинника, лікується симптоматичними засобами та швидко минає. Рідше причиною виникнення лихоманки є типові бактерійні інфекції, які також частіше легко діагностуються за допомогою збору анамнезу, проведення ретельного фізикального обстеження дитини, іноді, проведення додатково серологічних або бактеріологічних досліджень і швидкого отримання ефективного результату після призначення антибіотичних засобів. Проте в деяких клінічних ситуаціях визначення причини лихоманки суттєво утруднене, причому в дитини воно вкрай необхідне під час підвищення температури тривалий час. Лихоманка без очевидного джерела може потребувати дуже широкого кола диференційної діагностики, яка включає численні лабораторні

Інфекційні			Неінфекційні		
Бактерійні	Вірусні	Інші	Онкологічні	Автоімунні	Інші
Абсцеси	Аденовірус	Бластомікоз	Лейкемія	Хвороба Бехчета	Нецукровий діабет
Бартонелла	Арбовірус	Криптоспоридіоз	Лімфома	Запальні захворювання кишечника	Медикаментозна лихоманка
Бруцельоз	Цитомегаловірус	Ерліхіоз	Гістіоцитоз із клітин	Гіпертиреозидизм	Панкреатит
Лептоспіроз	Ентеровірус	Гістоплазмоз	Лангерганса	Гранулематоз Вегенера	Сімейна дизавтономія
Мастоїдоз	Вірус	Лейшманіоз	Нейробластома	Ювенільний ідіопатичний артрит	С-м періодичної лихоманки
Мікоплазма	Епштейн—Бар	Хламідійна лімфогранульома	Гемофагоцитарний лімфогістіоцитоз	Хвороба Кавасаки	Сироваткова хвороба
Остеомієліт	Віруси гепатиту	Малярія		Вузликівий поліартерит	Циклічна нейтропенія
Пієлонефрит	Вірус простого герпесу	Орнітоз		Саркоїдоз	Гістіоцитарний некротичний лімфаденіт
Стрептобацилярний	ВІЛ	Ку лихоманка		Системний червоний вовчак	
Спірільоз	Пікорнавірус	Токсоплазмоз		Антифосфоліпідний некротичний синдром	
Сальмонельоз		Гельмінтози		Підгострий тиреозидит	
Синусит					
Туберкульоз					
Туляремія					
Нетуберкульозна мікобактерія					

**Рис. 1.** Поширені причини тривалої лихоманки невизначеного генезу в дітей [9]

тести та різноманітні специфічні методи візуалізації різних структур організму дитини. У рідкісних випадках персистуюча лихоманка тривало залишається лихоманкою невідомого походження.

Під лихоманкою неуточненого генезу розуміють патологічний стан, основним проявом якого є підвищення температури тіла понад  $38,3^{\circ}\text{C}$  із багаторазовими підйомами протягом 3 тижнів і більше, етіологія якого не встановлена, незважаючи на проведений комплекс діагностичних досліджень [4]. Епідеміологія і поширеність лихоманки невідомого походження в дітей залишаються не уточненими, оскільки відсутні чіткі клінічні критерії діагнозу.

Безумовно, гарячка неуточненого генезу є однією з найскладніших клінічних ситуацій для медичних працівників. Як зазначено вище, спектр захворювань, що призводять до підвищення температури тіла в дитини, дуже широкий, і хоча перше місце серед них посідають інфекційні чинники, проте причин неінфекційного походження теж безліч. Тому алгоритм діагностики при тривалій лихоманці в дитини є дуже складним. Він вимагає спочатку визначення типу і характеру гарячки, виявлення усіх супутніх симптомів, вивчення епідеміологічного та сімейного анамнезу для визначення обсягу подальшого лабораторного й інструментального обстеження. Подальший діагностичний пошук етіології лихоманки включає величезну кількість обстежень — від загальноклінічних досліджень до поглиблених методів діагностики, що допомагають встановити остаточний діагноз (рис. 1). Сьогодні не існує жодного діагностичного «золотого» стандарту. При лихоманці невстановленої етіології діагностичний підхід завжди індивідуальний.

Для відображення складності діагностичного пошуку та актуальності своєчасного встановлення остаточного діагнозу для вибору оптимальної тактики терапії і подальшого прогнозу перебігу хвороби наводимо клінічний випадок із дебютом захворювання з лихоманки неуточненого генезу в дитини.

Дослідження виконані відповідно до принципів Гельсінської Декларації. Протокол дослідження ухвалений Локальним етичним комітетом (ЛЕК) всіх зазначених у роботі установ. На проведення досліджень отримано поінформовану згоду батьків дитини.

*Дівчинка С.Х.*, 9 років (2010 р.н.), госпіталізована у відділення для дітей старшого віку ДУ «Інститут педіатрії, акушерства і гінеколо-

гії імені академіка О.М. Лук'янової НАМН України» для уточнення діагнозу зі скаргами на тривале підвищення температури тіла до фебрильних цифр.

З анамнезу життя відомо, що дитина від II вагітності, що перебігала без ускладнень, II фізіологічних пологів, народилася з масою тіла 3200 г, зростом 50 см. Профілактичні щеплення за Національним календарем проведені повністю. Дитина розвивалася згідно з нормами відповідно до віку, проте протягом останніх 3 років майже не додала в масі тіла (рис. 2). Хворіла рідко, переважно на гострі респіраторні захворювання, травм та оперативних втручань не було.

Сімейний анамнез обтяжений, сестра дівчинки страждає на системний червоний вовчак із тяжким перебігом люпус-нефриту.

З анамнезу захворювання відомо, що дитина хворіє з листопада 2018 року, коли вперше з'явилися скарги на гарячку до  $39^{\circ}\text{C}$ , лікувалася амбулаторно за місцем мешкання, отримувала антибіотикотерапію (амоксцилін, азитроміцин). У зв'язку з відсутністю ефекту дівчинку госпіталізували в обласну дитячу клінічну лікарню, де під час обстеження виявили підвищення швидкості осідання еритроцитів (ШОЕ) до 32–39 мм/год, С-реактивного білка (СРБ) — до 30–41,7 мг/кг, бактеріологічні дослідження зіву, крові та вміст прокальцитоніну в крові негативні, антинуклеарні антитіла (АНА) та антитіла до двоспіральної ДНК також не виявлені. За допомогою серологічних досліджень виключили інфекційну патологію (вірусні гепатити, герпесвірусну, хламідійну та мікоплазмову інфекції), спростували бактерійний ендокардит (ультразвукове дослідження (УЗД) серця — без патологічних змін). З діагностичною метою провели магнітно-резонансну томографію (МРТ) голови (без патології), комп'ютерну томографію (КТ) органів

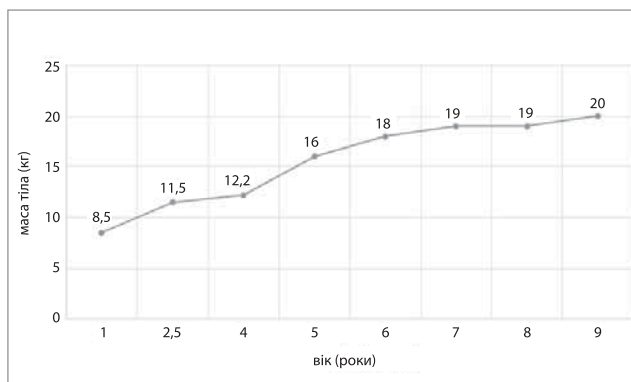


Рис. 2. Динаміка додавання в масі тіла пацієнтки Х. протягом життя

Таблиця 1

Результати загального аналізу крові дитини X.

Дата	Гемоглобін, г/л	Еритроцити, $\times 10^{12}/л$	Лейкоцити, $\times 10^9/л$	Тромбоцити, $\times 10^9/л$	ШОЕ, мм/год.	Лейкоцитарна формула, %				
						еозинофіли	нейтрофіли	лімфоцити	моноцити	базофіли
29.03	119	5,24	13,65	401	37	1	66	22	10	1
10.04	108	4,82	13,1	740	48	2	69	19	5	5
17.04	119	5,32	17,76	682	50	2	67	17	10	4

грудної клітки (без патології), КТ органів черевної порожнини (виявили мезентеріальну лімфаденопатію в правій здухвинній ділянці). Дитину проконсультував гематолог, провів стерильну пункцію (дані про онкогематологічне захворювання не виявлені). Оскільки відмічався підвищений рівень гострофазових показників (ШОЕ — до 30 мм/год, СРБ — до 54 мг/л, лейкоцитоз — до  $22 \times 10^9 /л$ ), дитині за місцем мешкання в січні 2019 року встановили діагноз «Недиференційоване захворювання сполучної тканини» і призначили глюкокортикостероїдне лікування медролом у добовій дозі 1 мг/кг, унаслідок якого через 2 тижні відмітили позитивну динаміку у вигляді зниження температури тіла та нормалізації лабораторних показників, потім знизили добову дозу глюкокортикостероїдів. Проте з 06.02.2019 після зниження дози до 4 мг/добу відмітили повторне наростання гострофазових показників (ШОЕ — до 34 мм/год., СРБ — до 23,4 мг/л) та відновлення лихоманки. Протягом 2 тижнів до цієї госпіталізації дитина терапії не отримувала.

Під час госпіталізації в ДУ «Інститут педіатрії, акушерства і гінекології імені академіка О.М. Лук'янової НАМНУ» стан дитини був середнього ступеня тяжкості. Скарги — лише на щоденне підвищення температури тіла до 39°C, яка знижувалася на тлі нестероїдних протизапальних препаратів (ібупрофен, парацетамол) або самостійно. Звернули увагу, що дівчинка астеничної тілобудови, дещо зниженої вгрядованості (зріст — 128 см, вага — 20 кг, індекс маси тіла — 12,2 кг/м<sup>2</sup>). Під час об'єктивного огляду:

шкірні покриви бліді, виражена сухість, періорбітальний ціаноз, без висипань і набряків, тургор м'яких тканин не знижений. Видимі слизові оболонки без виразкових і катаральних змін. Периферичні лімфовузли не збільшені, м'які, еластичні, рухомі, безболісні, не спаяні з навколишніми тканинами. При перкусії легень — ясний легеневиий звук. Аускультативно в легенях дихання везикулярне. Частота дихання — 19 на хвилину. Межі відносної серцевої тупості згідно з віковою нормою. Серцеві тони ритмічні, звучні, прискорені, частота серцевих скорочень (ЧСС) — 120 уд./хв. Артеріальний тиск — 90/60 мм рт. ст. Живіт м'який, доступний глибокій пальпації, без вираженої болісності. Печінка та селезінка не виступають із-під країв реберних дуг. Симптом Пастернацького негативний з обох боків. Менінгеальні знаки від'ємні. Суглоби і м'язи без суттєвих змін. Випорожнення — 1–2 рази на добу, на момент госпіталізації випорожнення оформлені, без патологічних домішок. Діурез не змінений.

Протягом перших двох тижнів перебування в клініці у дівчинки спостерігалася лихоманка до фебрильних цифр у вечірній час, що минала самостійно, без жарознижувальних засобів, з 12.04.2019 лихоманка зросла до 39°C і тривала протягом дня, що потребувало призначення жарознижувальних засобів тричі на добу. Уперше звернули увагу на кашоподібні випорожнення 1 раз на добу, появу яких мама пов'язувала з погрішностями в дієті та не надавала їм значення, самостійно давала дитині ентеросорбенти. У цілому дитина була активною, проводилися дослідження.

Таблиця 2

Біохімічне дослідження крові дитини X.

Дата	Загальний білок, г/л	Альбуміни, %	Білірубін, мкмоль/л	АлАт, Од/л	АсАт, Од/л	Тимолова проба, Од.	Креатинін, ммоль/л	Глюкоза, ммоль/л	Сечовина, ммоль/л	ЛДГ, Од/л	Лужна фосфатаза, Од/л	С-реактивний білок, мг/л
29.03	56,1	36,2	7,0	19	21	1,0	0,059	4,7	3,46	192	115	96,3
10.04	66	—	5,1	10	17	1,2	0,048	4,8	3,2	—	—	+++
17.04	66,9	—	6,9	14	19	1,0	0,088	4,13	3,77	—	106	139,4



Під час госпіталізації насамперед провели диференційну діагностику щодо виявлення або виключення аутоімунних і автозапальних захворювань, лімфопроліферативних захворювань, сепсису, інфекційної патології, не обстеженої за місцем мешкання (туберкульоз, ВІЛ).

Результати проведених дитині діагностичних обстежень наводимо нижче.

Під час обстеження дитини виявили підвищення ШОЕ, лейкоцитозу, тенденцію до анемії й тромбоцитозу в загальному аналізі крові (табл. 1).

У біохімічному дослідженні крові відмітили тенденцію до гіпопротеїнемії, яку в повторних дослідженнях не виявили, що не притаманне аутоімунній патології, а також до підвищення СРБ (табл. 2).

Крім СРБ, серед гострофазових показників у дитини Х. виявили підвищення *сироваткового амیلлоїду А* (29.03.2019) до 308 мг/л при референтних значеннях менше 10,0 мг/л. Проте рівень прокальцитоніну залишався в межах норми 0,065 нг/л при референтних значеннях до 0,5 нг/л.

Провели *імунологічні дослідження*: вміст імуноглобулінів (Ig) у сироватці крові (29.03.2019), які мали нормальні вікові значення: IgG — 9,84 г/л; IgA — 2,01 г/л; IgM — 1,26 г/л. Визначили повторно і АНА (nRNP/Sm, RNP 70, SS-A, SS-B, PM-SCL, Ro-52, Scl-70, Jo-1, AMA-M2), усі зазначені показники від'ємні.

Також виявили *негативні антитіла до* (15.03.2019) мієлопероксидази IgG <0,2 AI, протеїнази 3 IgG <0,2 AI, базальної мембрани гломерулярного апарату IgG <0,2 AI.

Отримані результати і відсутність патогномонічних клінічних проявів дали змогу виключити в дитини системні васкуліти, системний червоний вовчак, ювенільний дерматоміозит та іншу аутоімунну патологію. 09.04.2019 визначили *субпопуляції лімфоцитів*, що були в межах референтних значень: Т-лімфоцити (CD3+) —  $1,87 \times 10^9$ /л (73,8%); цитолітичні — 8,9%, активовані — 8,0%; Т-хелпери (CD3+CD4+) —  $1,01 \times 10^9$ /л (40,3%); активовані — 7,9%, цитотоксичні — 27,1%; цитотоксичні Т-лімфоцити (CD3+CD8+) —  $0,68 \times 10^9$ /л (26,53%); активовані — 12,7%, співвідношення CD3+CD4+/CD3+CD8+ — 1,49; CD3+CD4+CD8+ — 0,7%. CD3+CD4-CD8 — 10,3%; В-лімфоцити (CD19+) —  $0,353 \times 10^9$ /л (13,9%), NK-клітини (CD3-CD16/56+) —  $0,308 \times 10^9$ /л (12,1%).

На *коагулограмі* не виявили суттєвих змін (29.03.2019): протромбіновий індекс — 86,6%; фібриноген загальний — 5,5 г/л, фібриноген В — негативний, фібрин — 25; проте в динаміці

(17.04.2019) відмітили наростання загального фібриногену (7,33 г/л) і фібрину (25), а також різко позитивний фібриноген В (++).

Також у дитини при обстеженні в динаміці не відмітили змін у загальному аналізі сечі, аналізі сечі за Нечипоренком, не виявили глюкозу та білок у добовій сечі.

У *копрограмі* дитини Х. від 12.04.2019 реакція Грегерсена негативна, яйця гельмінтів та найпростіші не виявлені, нейтральний жир та жирні кислоти позитивні лейкоцити й антитіла не відмічені.

*Електрокардіографія* (28.03.2019): синусова аритмія з тенденцією до тахікардії, ЧСС — 101–124 уд./хв., вертикальне положення електричної осі серця. В іншому ЕКГ без особливостей.

Для виключення дебюту системного ідіопатичного артриту, який міг бути замаскований попереднім призначенням глюкокортикостероїдної терапії, провели *УЗД променевоzap'ясних, колінних, гомілковостопних, кульшових суглобів* (03.04.2019), на якому не виявили ознак патології м'яких тканин досліджених суглобів.

*УЗД щитоподібної залози* (04.04.2018): щитоподібна залоза не збільшена, тканина ізоехогенна, однорідна за ехоструктурою. Додаткові утвори в ділянці щитоподібної залози не виявлені. Об'єм (за Брунном): права доля — 1,27 см<sup>3</sup>, ліва доля — 1,11 см<sup>3</sup>.

*УЗД органів черевної порожнини*: (02.04.2019): печінка — передньо-задній розмір правої долі — 93 мм, лівої долі — 45 мм, контури рівні, чіткі, ехогенність паренхіми не змінена, помірно ущільнення стінок внутрішньопечінкових жовчних ходів. Портальна вена без особливостей. Жовчний міхур овальної форми, 57x14 мм, стінка ущільнена, потовщена до 3 мм, вміст анехогенний. Підшлункова залоза візуалізується повністю, розмірами: голівка — 18 мм, тіло — 12 мм, хвіст — 16 мм, ехогенність тканини звичайна, структура однорідна з одиничними лінійними гіперехогенними включеннями. Селезінка — 75x35 мм, структура без особливостей. Права нирка розташована типово, овальної форми, контур рівний, чіткий, 85x28 мм, паренхіма — 11 мм, ехогенність паренхіми звичайна, мисково-лоханкова система помірно ущільнена. Ліва нирка розташована типово, овальної форми, контур рівний, чіткий, 85x28 мм, паренхіма — 17 мм, ехогенність паренхіми звичайна. Візуалізуються мезентеріальні лімфатичні вузли в правій параумбілікарній ділянці, розміром до 17 мм, звичайної структури. Також візуалізуються розтягнуті

КЛІНІЧНИЙ ВИПАДОК

перистальтуючі петлі кишечника, заповнені рідким вмістом.

Дитину Х. оглянув невролог: дані про вогнищеву неврологічну симптоматику не виявлені, для виключення лихоманки центрального генезу проведено електроенцефалографічне дослідження. *Електроенцефалографія (29.03.2019)*: на фоновій кривій значні загально мозкові зміни у вигляді проявів гіперсинхронізації та ірритації альфа-ритму. Зональні відмінності ритмів не порушені. Фокальні порушення у вигляді спайк-хвиль у лобних і потиличних відведеннях правої півкулі. Гострі хвилі, «піки» в множинній кількості в потиличних відведеннях. Посилення функціональної активності медіальних відділів головного мозку. Зниження порогу судомної активності головного мозку. Характер змін до кінця не відомий.

Для виключення туберкульозу дитину оглянув фтизіатр та провів квантифероновий тест, який був негативний.

Оскільки на УЗД відмітили зростання розмірів мезентеріальних лімфовузлів порівняно із даними досліджень за місцем мешкання 4 місяці тому, дитину проконсультував гематолог для виключення лімфопроліферативного захворювання та провів повторну *КТ органів черевної порожнини, органів малого тазу в динаміці (11.04.2019)*. Висновок КТ: зміни у дистальному відділі клубової кишки, сліпій, висхідній, поперечній ободовій кишках, лімфаденопатія мезентеріальних лімфовузлів по ходу *v. ileocolica*. Необхідно диференціювати лімфому (дифузна інфільтрація), неспецифічні запальні зміни та хворобу Крона.

Для виключення запального захворювання кишечника *15.04.2019* зробили дослідження *кальпротектину в калі* і виявили підвищення цього показника до 473 мг/кг (у нормі – <50 мг/кг); антитіл до *Saccharomyces cerevisiae IgA* – >8 (у нормі – <1); *Saccharomyces cerevisiae антитіл IgG* – 1,03 (у нормі – <1); перинуклеарних антинейтрофілних антитіл *pANCA*, які були в нормі.

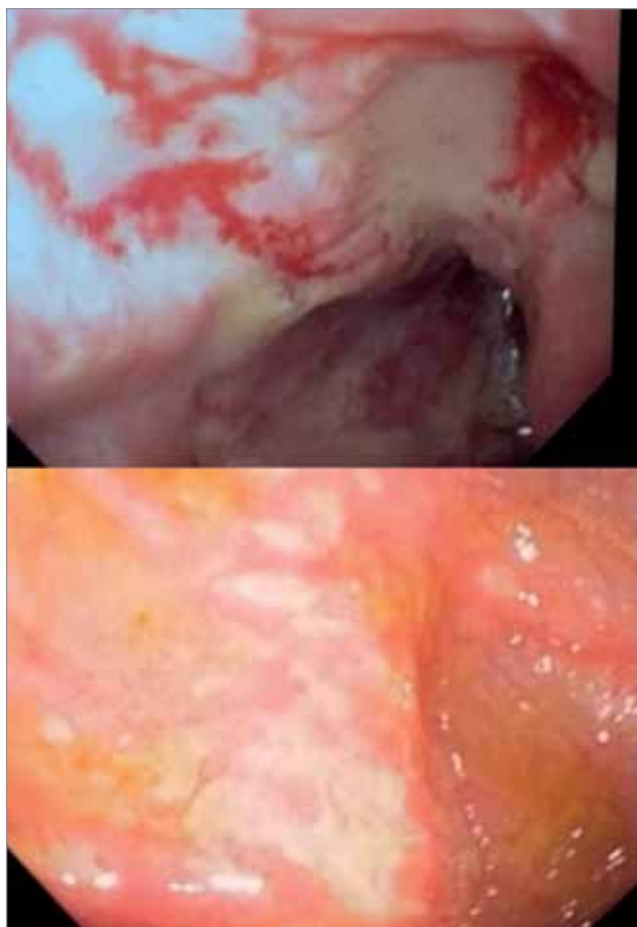Також дитині провели ендоскопічні дослідження шлунково-кишкового тракту. Під час підготовки до досліджень вперше відмічалася болючість при пальпації в правій клубовій ділянці живота.

*Езофагодуоденоскопія (18.04.2019)*: стравохід вільно прохідний, незвужений, недеформований. Слизова оболонка стравоходу звичайного кольору. Кардія закривається. Шлунок звичайної форми, розправляється повітрям вільно.

Складки слизової оболонки шлунка звичайні, еластичні. Секреторна рідина в незначній кількості. Слизова оболонка шлунка не змінена. Рельєф слизової оболонки не змінений. Ворота правильної форми, змикається. Цибулина дванадцятипалої кишки звичайного кольору, вогнищево гіперемійована, набрякла. Слизова оболонка зацибулинного відділу вогнищево гіперемійована. Висновок: еритематозна дуоденопатія.

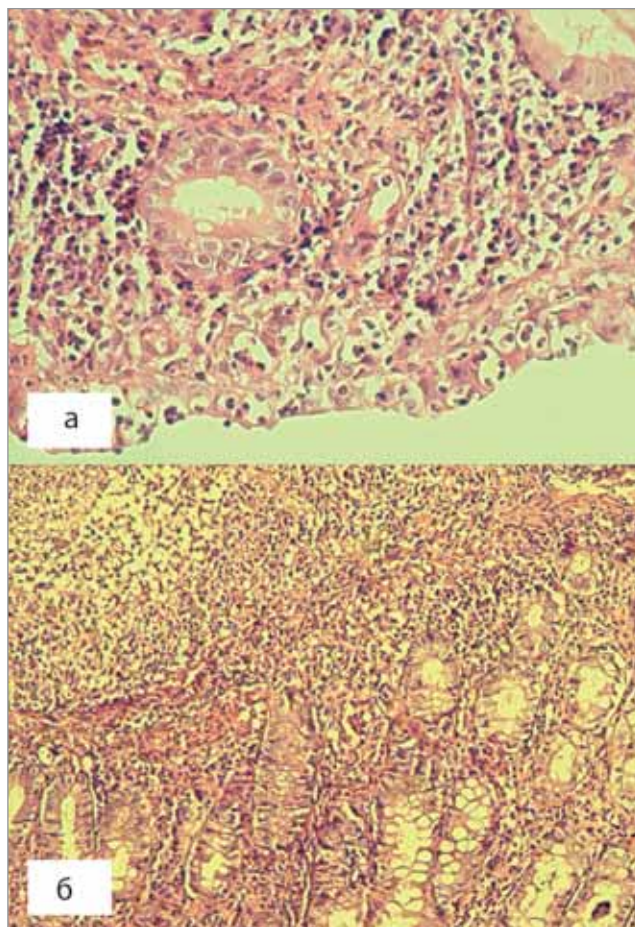
*Фіброколоноскопія (18.04.2019)*: Періанальна ділянка звичайна. Колоноскоп введений у термінальний відділ клубової кишки. Тонус анальних сфінктерів нормальний. Просвіт кишки розправляється рівномірно. Проходження відділів кишечника вільне. Тонус кишки нормальний. Гаустри колі чіткі, збережені. Слизова оболонка звичайна. Діаметр просвіту звичайний. Виразений набряк слизової оболонки. Тріщин немає. Уражена права частина кишечника. Контактна кровотеча, геморагії, множинні ерозії та глибокі виразки 0,5–2,5 см під фібрином (рис. 3). Розростання слизової, поліпів, дивертикулів. Гемороїдальних вузлів немає. Рубців, сторонніх тіл, кишкових синусів, пухлин немає. Висновок: хвороба Крона?

*Гістологічне дослідження біоптатів слизової оболонки товстого та тонкого кишечника (18.04.2019)*. Пряма кишка: базальна мембрана поверхневого епітелію вогнищево потовщена, власна пластинка слизової оболонки нерівномірно негусто інфільтрована лімфоцитами, плазматичними клітинами, одиничними еозинофілами та нейтрофілами, з вогнищами набряку, фокусами фібрину. Залози у власній пластинці розташовані рівномірно, архітектоніка більшості з них збережена, в одиничних криптах інтраепітеліальна лімфоцитарна інфільтрація. Низхідний відділ: поверхневий епітелій вогнищево інфільтрований лімфоцитами, з невеликими вогнищами стоншення та десквамації, власна пластинка слизової оболонки дифузно інфільтрована лімфоцитами, плазматичними клітинами, еозинофілами (до 3–5 у полі зору), з невеликими фокусами фіброзу і вогнищевими накопиченнями клітин запального інфільтрату в поверхневому відділі слизової оболонки. Залози у власній пластинці розташовані рівномірно, архітектоніка більшості збережена. У поодиноких залозах інтраепітеліальна лімфоцитарна інфільтрація. Виявлено декілька деформованих крипт, вистелених стоншенням



**Рис. 3.** Колоноскопія дитини С.Х. (видно геморагії, множинні ерозії та глибокі виразки під фібрином)

епітелієм. Поперечно-ободова кишка: поверхневий епітелій вогнищево інфільтрований лейкоцитами з формуванням внутрішньоепітеліальних абсцесів. Власна пластинка слизової оболонки густо інфільтрована лімфоцитами, плазматичними клітинами, еозинофілами, нейтрофілами, з вогнищами фіброзу. Архітектоніка більшості залоз збережена, в частині крипт — вакуольна дистрофія епітелію. У підслизовій основі виражена інфільтрація лімфоцитами, плазматичними клітинами, еозинофілами і нейтрофілами, вогнища набряку та фіброзу, локуси проліферації фібробластів. У деяких судинах, а саме, підслизовій основі та власній пластинці — периваскулярний набряк і фіброз, вогнищева інфільтрація стінки нейтрофілами, накопичення поліморфноядерних лейкоцитів у просвіті (ознаки васкуліту). Висхідний відділ: слизова оболонка з ерозіями, у поверхневому епітелії — внутрішньоепітеліальна лейкоцитарна інфільтрація з формуванням внутрішньоепітеліальних абсцесів, виявлені ділянки стоншення та десквамації. Власна пластинка нерівномірно



**Рис. 4.** Гістологічні зміни біопатів слизової оболонки кишечника пацієнтки Х. (а — інфільтрація поверхневого епітелію нейтрофілами з формуванням внутрішньоепітеліальних абсцесів слизової оболонки купола сліпої кишки; б — дифузна запальна інфільтрація власної пластинки та підслизової основи поперечно-ободової кишки)

інфільтрована лімфоцитами, плазматичними клітинами, еозинофілами та нейтрофілами, з нерівномірним набряком, локусом проліферації фібробластів, вогнищевим накопиченням клітин запального інфільтрату. В окремих судинах власної пластинки — нейтрофільна інфільтрація стінок, периваскулярний фіброз, набряк ендотелію. Виявлено декілька деформованих крипт, вистелених різко стоншеним епітелієм з ознаками дистрофії. Купол сліпої кишки: поверхневий епітелій густо інфільтрований лейкоцитами з формуванням внутрішньоепітеліальних абсцесів. Власна пластинка слизової густо, дифузно інфільтрована лімфоцитами, плазматичними клітинами, еозинофілами, нейтрофілами, нерівномірно розташовані крипти, частина яких деформована, вистелена стоншеним епітелієм з ознаками дистрофії. Частина судин власної пластинки з периваскулярним набряком і фіброзом, вогнищевою нейтрофільною



інфільтрацією стінок. Підслизова основа інфільтрована густо лімфоцитами, плазматичними клітинами, еозинофілами та нейтрофілами, з периваскулярним фіброзом. У біоптаті окремі фрагменти грануляційної та некротичної зміненої тканини (переконливі ознаки виразкування). Тонкий кишечник: біоптат містить фрагмент грануляційної тканини з надлишком судин, проліферацією фібробластів, колагенових волокон, лімфоциторно-плазматичної інфільтрації. Невеликий фрагмент слизової оболонки, що прилягає до грануляційної тканини, з фіброзом власної пластинки, деформованими залозами (рис. 4). Висновок: хронічний ерозивно-виразковий ентероколіт із вираженими ознаками активності. Морфологічні зміни характерні для хвороби Крона.

Після колоноскопії 23.04.2019 у дитини одноразово виявили позитивну реакцію Грегерсона під час дослідження випорожнень.

На основі даних анамнезу і клінічної картини (полога вагова крива, тривалий фебрилітет, нестійкі випорожнення і періодичний біль живота), даних лабораторних (підвищене ШОЕ, тромбоцитоз, позитивний СРБ, позитивні антитіла до сахароміцетів у сироватці крові, підвищений кальпротектин у випорожненнях) та інструментальних методів обстеження (ерозивно-виразковий ентероколіт на колоноскопії) дитині встановили *клінічний діагноз*: хвороба Крона з ураженням тонкого і товстого кишечника, середньотяжка форма (PDCAI 37 балів), рецидивний перебіг.

Дитині призначили терапію: преднізолон — 30 мг в/в струминно 18.04.2019, метипред — 24 мг/добу з 19.04.2019, імуран — 50 мг/добу, салофальк — 1,0 г/добу.

Стан дитини нормалізувався через 4 доби, лихоманка перестала турбувати з перших днів терапії, проте протягом тижня виникав біль живота та зберігалися кашоподібні випорожнення до 2–3 разів на добу. В катамнезі через 1 місяць стан дитини з позитивною динамікою, порушений мало, дівчинка активна, скарг не висловлює, додала в масі тіла 3 кг, випорожнення сформовані, регулярні (1–2 рази на добу), без патологічних домішок. Проте зберігається підвищення вмісту кальпротектину у випорожненнях — через 1 міс. 423 мг/кг.

Збереження високого рівня кальпротектину на тлі відсутньої клінічної симптоматики в дитини може свідчити про субклінічну активність захворювання (PDCAI — 20 балів), несприятливий прогноз його подальшого перебігу та може потребувати корекції терапії.

Особливість цього випадку полягає в наявності у дитини тривалої гарячки, як єдиного провідного клінічного симптому, та у відсутності протягом тривалого часу достатньої кількості клінічних діагностичних критеріїв запальних захворювань кишечника (вираженого абдомінального больового синдрому, необґрунтованої втрати маси тіла, розладів випорожнень, наявності крові у випорожненнях). Слід наголосити, що в дитини відмічалися окремі, так звані, «червоні прапорці» запальних захворювань кишечника: відсутність набору маси тіла, лихоманка, анемія, а також тривожні симптоми, що проявлялися на останніх етапах обстеження: нічне прокидання у зв'язку з дефекацією та виражений абдомінальний больовий синдром. Труднощі діагностичного пошуку привели до залучення багатьох додаткових методів обстеження і суттєвої його тривалості (близько півроку).

Слід зазначити, що в дитини з тривалою лихоманкою доцільно у всіх випадках виключати запальні захворювання кишечника, насамперед шляхом скринінгового визначення кальпротектину у випорожненнях.

Наведений клінічний випадок показує, що за відсутності специфічного симптомокомплексу в разі наявності у пацієнта лише лихоманки ключову роль в уточненні діагнозу відіграє правильно та своєчасно проведена диференційна діагностика. Основним напрямом діагностичного пошуку в дитини з тривалим підвищенням температури тіла є виключення трьох груп захворювань: автоімунних, онкологічних та інфекційних. Лихоманка неуточненого генезу дотепер залишається викликом для кожного лікаря і потребує ретельного підходу до кожного конкретного випадку. Українською необхідною є стандартизація дій лікаря в таких випадках, що сприятиме поліпшенню та прискоренню діагностичного пошуку і призначення необхідного лікування дитини якомога раніше.

*Автори заявляють про відсутність конфлікту інтересів.*



## References/Література

- Dzyak V, Vasilenko AM, Potabashnyi VA i dr. (2015). Lihoradka neyasnogo geneza. Printsipyi diagnosticheskogo poiska. Zdorov'ia Ukrainy. 2, 3. URL: [http://health-ua.com/multimedia/userfiles/files/2015/ZU\\_4\\_2015/ZU\\_04\\_2015\\_st22-24.pdf](http://health-ua.com/multimedia/userfiles/files/2015/ZU_4_2015/ZU_04_2015_st22-24.pdf). [Дзяк В, Василенко АМ, Потабашний ВА и др. (2015). Лихорадка неясного генеза. Принципы диагностического поиска. Здоров'я України. 2, 3. URL: [http://health-ua.com/multimedia/userfiles/files/2015/ZU\\_4\\_2015/ZU\\_04\\_2015\\_st22-24.pdf](http://health-ua.com/multimedia/userfiles/files/2015/ZU_4_2015/ZU_04_2015_st22-24.pdf)].
- MOZ Ukrainy. (2007). Klinichniy protokol nadannia medychnoi dopomohy khvorym z hariachkoiu nevidomoho henezu, zatverdzhenyi nakazom MOZ Ukrainy № 626 vid 08.10.2007. URL: <https://zakon.rada.gov.ua/rada/show/v0626282-07>. [МОЗ України. (2007). Клінічний протокол надання медичної допомоги хворим з гарячкою невідомого генезу, затверджений наказом МОЗ України № 626 від 08.10.2007. URL: <https://zakon.rada.gov.ua/rada/show/v0626282-07>].
- MOZ Ukrainy. (2016). Unifikovanyi klinichniy protokol pervynnoi, vtorynnoi (spetsializovanoi) ta tretynnoi (vysokospetsializovanoi) medychnoi dopomohy. Zapalni zakhvoriuvannia kyshechnyka (khvoroba krona, vyrazkovyi kolit): zatverdzheno nakazom MOZ Ukrainy № 90 vid 11.02.2016 r. [http://mtd.dec.gov.ua/images/dodatki/2016\\_90\\_Krona/2016\\_90\\_YKPM\\_D\\_Kron.pdf](http://mtd.dec.gov.ua/images/dodatki/2016_90_Krona/2016_90_YKPM_D_Kron.pdf). [МОЗ України. (2016). Уніфікований клінічний протокол первинної, вторинної (спеціалізованої) та третинної (високоспеціалізованої) медичної допомоги. Запальні захворювання кишечника (хвороба крона, виразковий коліт): затверджено наказом МОЗ України № 90 від 11.02.2016 р. URL: [http://mtd.dec.gov.ua/images/dodatki/2016\\_90\\_Krona/2016\\_90\\_YKPM\\_D\\_Kron.pdf](http://mtd.dec.gov.ua/images/dodatki/2016_90_Krona/2016_90_YKPM_D_Kron.pdf)].
- Ostrovskiy MM, Stovban MP. (2013). Otsinka stanu problemy hariachky neiasnogo genezu u klinichnii praktysi. Halytskyi likarskyi visnyk. 20, 2: 158–164. URL: [http://nbuv.gov.ua/UJRN/glv\\_2013\\_20\\_2\\_56](http://nbuv.gov.ua/UJRN/glv_2013_20_2_56). [Островський ММ, Стовбан МП. (2013). Оцінка стану проблеми гарячки неясного генезу у клінічній практиці. Галицький лікарський вісник. 20, 2: 158–164. URL: [http://nbuv.gov.ua/UJRN/glv\\_2013\\_20\\_2\\_56](http://nbuv.gov.ua/UJRN/glv_2013_20_2_56)].
- Shapak IP, Bondar MV, Kharchenko LA, Tsvyk IM ta in. (2015). Diahnostyka prychny lykhotomanok nevidomoho genezu. Meditsina neotlozhnykh sostoyaniy. 3: 20–25. URL: [http://nbuv.gov.ua/UJRN/Medns\\_2015\\_3\\_5](http://nbuv.gov.ua/UJRN/Medns_2015_3_5). [Шапак ІП, Бондар МВ, Харченко ЛА, Цвик ІМ та ін. (2015). Діагностика причин лихоманок невідомого генезу. Медицина неотложных состояний. 3: 20–25. URL: [http://nbuv.gov.ua/UJRN/Medns\\_2015\\_3\\_5](http://nbuv.gov.ua/UJRN/Medns_2015_3_5)].
- Chow A, Robinson J. (2011). Fever of unknown origin in children: a systematic review. World. J. Pediatr. 7 (1), February 15. URL: [https://www.researchgate.net/publication/49715025\\_Fever\\_of\\_unknown\\_origin\\_in\\_children\\_A\\_systematic\\_review](https://www.researchgate.net/publication/49715025_Fever_of_unknown_origin_in_children_A_systematic_review).
- Consensus guidelines of ECCO/ESPGHAN on the medical management of pediatric Crohn's disease. (2014). Journal of Crohn's Colitis. 8: 1179–1207. URL: <http://www.spgp.pt/media/1068/pdf7.pdf>.
- Horowitz H, Horowitz M. (2013). Fever of unknown origin or fever of too many origins? The new england journal of medicine. January 17: 197–199. URL: <http://unmhospitalist.pbworks.com/w/file/62862208/NEJMp1212725.pdf>.
- James W. Antoon, Nicholas M. Potisek, Jacob A. Lohr. (2015). 6 Pediatric Fever of Unknown Origin. Pediatrics in Review. 36 (9). URL: [https://pedsin-review.aappublications.org/content/36/9/380?sso=1&sso\\_redirect\\_count=5&nfstatus=401&nftoken=00000000-0000-0000-0000-000000000000&nfstatusdescription=ERROR%3A%20No%20local%20token&nftoken=00000000-0000-0000-0000-000000000000&nfstatusdescription=ERROR%3a+No+local+token](https://pedsin-review.aappublications.org/content/36/9/380?sso=1&sso_redirect_count=5&nfstatus=401&nftoken=00000000-0000-0000-0000-000000000000&nfstatusdescription=ERROR%3A%20No%20local%20token&nftoken=00000000-0000-0000-0000-000000000000&nfstatusdescription=ERROR%3a+No+local+token).
- Levine A, Koletzko S, Turner D. (2014). ESPGHAN Revised Porto Criteria for the Diagnosis of Inflammatory Bowel Disease in Children and Adolescents. Society guideline. 58 (6). URL: [http://www.espgan.org/fileadmin/user\\_upload/guidelines\\_pdf/2014\\_Revised\\_PORTO\\_criteria\\_JPGN.pdf](http://www.espgan.org/fileadmin/user_upload/guidelines_pdf/2014_Revised_PORTO_criteria_JPGN.pdf).
- Mamula P. (2017). Pediatric Inflammatory Bowel Disease. Springertr: 754. URL: [https://books.google.com.ua/books?id=Au8mDwAAQBAJ&printsec=front-cover&hl=uk&source=gbs\\_ge\\_summary\\_r&cad=0#v=onepage&q&f=false](https://books.google.com.ua/books?id=Au8mDwAAQBAJ&printsec=front-cover&hl=uk&source=gbs_ge_summary_r&cad=0#v=onepage&q&f=false).
- Unger M, Karanikas G, Kerschbaumer A et al. (2016). Fever of unknown origin (FUO) revised. Wien Klin Wochenschr. Sep. 26. URL: [https://www.researchgate.net/publication/308669585\\_Fever\\_of\\_unknown\\_origin\\_FUO\\_revised](https://www.researchgate.net/publication/308669585_Fever_of_unknown_origin_FUO_revised).

## Відомості про авторів:

**Ошлянская Елена Анатольевна** — д.мед.н., доц. каф. педиатрии №1 НМАПО имени П.Л. Шупика, гл.н.с. отделения заболеваний соединительной ткани у детей ДУ «ІПАГ імені академіка О.М. Лук'янової НАМН України». Адреса: м. Київ, вул. П. Майбороди, 8; тел. (044) 483-62-20.

**Музыка Наталья Николаевна** — к.мед.н., ст.н.с. відділення для дітей старшого віку з патологією органів дихання, травлення, ревматичними та алергічними захворюваннями ДУ «ІПАГ імені академіка О.М. Лук'янової НАМН України». Адреса: м. Київ, вул. П. Майбороди, 8.

**Арчакова Тетяна Миколаївна** — к.мед.н., ст.н.с.ю Лабораторії патоморфології ДУ «ІПАГ імені академіка О.М. Лук'янової НАМН України». Адреса: м. Київ, вул. П. Майбороди, 8.

**Надточий Татьяна Георгиевна** — к.мед.н., зав. отделения для детей старшего возраста с патологией органов дыхания, пищеварения, ревматическими и аллергическими заболеваниями ДУ «ІПАГ імені академіка О.М. Лук'янової НАМН України». Адреса: м. Київ, вул. П. Майбороди, 8.

**Дорошенко Анастасия Александровна** — клин. ординатор каф. педиатрии №1 НМАПО имени П.Л. Шупика. Адрес: г. Киев, ул. Дорогожицкая, 9.

Стаття надійшла до редакції 25.06.2019 р., прийнята до друку 15.09.2019 р.