

УДК 616-039.42-02-053.2:575.24

**В.І. Цимбалюк¹, Ю.Г. Антипкін², Л.Г. Кирилова²,
О.О. Мірошников², М.М. Прокопів³, Т.І. Ілляш³, О.О. Юзва²,
О.В. Бергела², Л.Ю. Сілаєва², Л.М. Вербова⁴, Т.А. Малишева⁴**

Поліморфізм клінічних проявів орфанних захворювань у дітей із мутаціями генів ARID1A та ARID1B

¹Національна академія медичних наук України, м. Київ

²ДУ «Інститут педіатрії, акушерства і гінекології імені академіка О.М. Лук'янової НАМН України», м. Київ

³Національний медичний університет імені О.О. Богомольця, м. Київ, Україна

⁴ДУ «Інститут нейрохірургії імені академіка А.П. Ромоданова НАМН України», м. Київ

Ukrainian Journal of Perinatology and Pediatrics. 2024. 1(97): 122-129; doi: 10.15574/PP.2024.97.122

For citation: Tsybalyuk VI, Antipkin YuG, Kyrylova LG, Miroshnikov OO, Prokopiv MM, Ilyash TI et al. (2024). Polymorphism of clinical manifestations of orphan diseases in children with ARID1A and ARID1B gene mutations. Ukrainian Journal of Perinatology and Pediatrics. 1(97): 122-129; doi: 10.15574/PP.2024.97.122.

У відділенні психоневрології для дітей із перинатальною патологією та орфанними захворюваннями ДУ «Інститут педіатрії акушерства і гінекології імені академіка О.М. Лук'янової НАМН України» створено мультидисциплінарну команду, яка надає допомогу дітям з орфанними захворюваннями з усієї України. Завдяки сучасним методам клінічної, інструментальної та генетичної діагностики вдається встановити остаточний діагноз.

Мета — навести огляд літератури та клінічний кейс дитини з патогенними варіантами генів родини *ARID*, які, зокрема, призводять до розвитку синдрому Коффіна–Сіріса (КСС), розладу аутистичного спектра та інтелектуальної недостатності, а також до розвитку пухлин нервової системи в дітей.

Наведено **клінічний випадок** дитини з рідкісним захворюванням — КСС, що входить до спектра мутації гена *ARID*. Застосовано загальноклінічний і неврологічний огляд, електроенцефалографічний моніторинг сну, магнітно-резонансну томографію, повноекзомне секвенування, патогістологічне дослідження. Складність діагностики полягала в тому, що в дитини зі шкірними проявами факоматозу діагностовано за допомогою магнітно-резонансної томографії субependимальну гігантноклітинну астроцитому (СЕГА), проте не виявлено мутацій, характерних для туберозного склерозу (TSC1, TSC2). Патоморфологічно підтверджено СЕГА I ст. за класифікацією Всесвітньої організації охорони здоров'я. Методом повноекзомного секвенування виявлено дві патогенні мутації гена ARID1A у компунд гетерозиготному стані. Після об'єднання сукупних клінічних та інструментальних ознак встановлено діагноз — «КСС із СЕГА I ст.».

Висновки. Розлади, спричинені мутаціями *ARID1A* та *ARID1B*, належать до спектра, що включає синдромальні та несиндромальні випадки інтелектуальної недостатності, розладу аутистичного спектра і КСС із різним поєднанням соматичних і неврологічних симптомів або без них, та об'єднуються під загальним терміном «розлади, пов'язані з *ARID*». Тільки ґрунтовне вивчення анамнезу, клінічний огляд та сучасні методи інструментальної та генетичної діагностики дають змогу встановити діагноз.

Дослідження виконано відповідно до принципів Гельсінської декларації. На проведення досліджень отримано інформовану згоду пацієнта та його батьків. Автори заявляють про відсутність конфлікту інтересів.

Ключові слова: розлади нейророзвитку, епілепсія, генетичний синдром, синдром Коффіна–Сіріса, *ARID*-залежні розлади, субependимальна гігантноклітинна астроцитоза.

Polymorphism of clinical manifestations of orphan diseases in children with ARID1A and ARID1B gene mutations

V.I. Tsybalyuk¹, Yu.G. Antipkin², L.G. Kyrylova², O.O. Miroshnikov², M.M. Prokopiv³, T.I. Ilyash³, O.O. Yuzva², O.V. Berehela², L.Yu. Silaeva², L.M. Verbova⁴, T.A. Malysheva⁴

¹National Academy of Medical Sciences of Ukraine, Kyiv

²SI «Institute of Pediatrics, Obstetrics and Gynecology named after academician O.M. Lukyanova of the NAMS of Ukraine», Kyiv

³Bogomolets National Medical University, Kyiv, Ukraine

⁴SI «Institute of Neurosurgery named after academician A.P. Romodanova of the NAMS of Ukraine», Kyiv

The Department of Psychoneurology for Children with Perinatal Pathology and Orphan Diseases at the SI «Institute of Pediatrics, Obstetrics and Gynecology named after academician O.M. Lukyanova of the NAMS of Ukraine» has a multidisciplinary team which provides care to children with orphan diseases from all over Ukraine. Thanks to modern methods of clinical, instrumental and genetic diagnostics, it is possible to establish a definitive diagnosis.

Aim — to provide a literature review and a clinical case of a child with pathogenic variants of the *ARID* family genes, which, in particular, lead to the development of Coffin–Circe syndrome (CCS), autism spectrum disorder and intellectual disability, as well as the development of nervous system tumors in children.

The article presents a **clinical case** of a child with a rare disease — CCS, which is part of the *ARID* gene mutation spectrum. The general clinical and neurological examination, electroencephalographic sleep monitoring, magnetic resonance imaging, whole-exome sequencing, and pathological examination were performed. The difficulty of diagnosis was that a child with skin manifestations of phacomatosis was diagnosed with subependymal giant cell astrocytoma (SGCA) by magnetic resonance imaging, but there were no mutations characteristic of tuberous sclerosis (TSC1, TSC2). Pathologically, the patient was confirmed to have grade I SGCA according to the World Health Organization classification. Two pathogenic mutations of the *ARID1A* gene in the compound heterozygous state were detected by whole-exome sequencing. After combining the combined clinical and instrumental signs, the diagnosis of CCS with grade I SGCA was established.

Conclusions. The disorders caused by *ARID1A* and *ARID1B* mutations belong to a spectrum that includes syndromic and non-syndromic cases of intellectual disability, autism spectrum disorder, and CCS with or without a variety of somatic and neurological symptoms, and

are grouped under the general term «*ARID*-related disorders». Only a thorough medical history, clinical examination, and modern methods of instrumental and genetic diagnostics can make a diagnosis.

The research was carried out in accordance with the principles of the Declaration of Helsinki. Informed consent of the women was obtained for the research.

No conflict of interests was declared by the authors.

Keywords: neurodevelopmental disorders, epilepsy, genetic syndrome, Coffin-Siris syndrome, *ARID*-dependent disorders, subependymal giant cell astrocytoma.

Коли лікар зустрічається з дитиною, у якої наявна комбінація кількох клінічних синдромів, наприклад, розладу аутистичного спектра (РАС) або інтелектуальної недостатності в поєднанні з епілептичними нападами та специфічним фенотипом, зокрема, зі стигмами дизембріогенезу, він може думати про їхнє поєднання в певний синдром. Генетичні синдроми здебільшого є орфанними захворюваннями, тому з деякими з них спеціаліст може зустрітися лічені рази протягом усієї практики.

Із появою методу секвенування наступної генерації (NGS) спеціалісти всього світу отримали змогу встановлювати генетичний діагноз у дітей із раніше недиференційованими фенотипами та розробляти алгоритми ведення пацієнтів зі специфічними синдромами.

Мета дослідження — навести огляд літератури та клінічний кейс дитини з патогенними варіантами генів родини *ARID*, які, зокрема, призводять до розвитку синдрому Коффіна–Сіріса (КСС), РАС та інтелектуальної недостатності, а також до розвитку пухлин нервової системи в дітей.

Патогенез. До родини генів *ARID* (AT-rich interactive domain) належить 15 генів [8]. У 2010 р. уперше описано агенезію мозолистого тіла, інтелектуальну недостатність та ознаки РАС із мутацією, що призводить до гаплонедостатності гена *ARID1B*, у пацієнта [18]. Відтоді доведено, що мутації гена *ARID1B* є досить частою причиною розладів нейророзвитку в дітей, у тому числі синдромальної і несиндромальної інтелектуальної недостатності та РАС [11,17]. Зокрема, у когортному дослідженні дітей із несиндромальною інтелектуальною недостатністю виявлено поширеність нонсенс-мутацій і мутацій зі зсувом рамки зчитування гена *ARID1B* на рівні 0,9% [10].

Дослідження з використанням секвенування екзому в дітей із недиагностованими розладами нейророзвитку у Великій Британії свідчать, що мутації гена *ARID1B* є однією з найчастіших причин інтелектуальної недостатності (4,7%). Також мутації гена *ARID1B* виявлені у 9,1% дітей із РАС, а епілептичні напади — у 2,6% дітей [20,21].

Розлади нейророзвитку, асоційовані з мутаціями *ARID1B*, належать до спектра, що включає синдромальні та несиндромальні випадки інтелектуальної недостатності, РАС та КСС із різним поєднанням соматичних і неврологічних симптомів або без них, та об'єднуються під загальним терміном «розлади, пов'язані з *ARID1B*» (*ARID1B*-related disorders) [1].

Патогенез *ARID*-залежних розладів, зокрема КСС, полягає у впливі генів родини *ARID* на білкові комплекси SWI/SNF-B(PBAF), основна роль яких полягає в регуляції експресії генів за допомогою процесу ремоделювання хроматину [1]. *ARID1B* кодує багатий на білок 1B, що містить інтерактивний домен (*ARID1B*), також відомий як BAF (BRG1/BRM-associated factor) — велику субодиницю комплексу ремоделювання хроматину [20]. Процес ремоделювання полягає в перебудові щільності упакування ділянок ДНК, що є способом регуляції експресії генів під час розвитку, коли ДНК щільно упакована, експресія генів часто нижча, ніж коли ДНК упакована нещільно. Комплекси SWI/SNF беруть участь у багатьох процесах контролю клітинного циклу, зокрема, у відновленні пошкодженої ДНК, реплікації ДНК і контролі росту, поділі та диференціації клітин, у тому числі нервової системи [22].

Комплекс BAF, у роботі якого задіяний ген *ARID1B*, необхідний для нормальних процесів нейророзвитку, таких як генерація нервових стовбурових клітин, проліферація, міграція та диференціація нейронів [10]. Гаплонедостатність *ARID1B* викликає аномальну регуляцію повторного входу в клітинний цикл попередників нейронів. Отже, мутації *ARID1B* погіршують процеси розвитку через аномальну ініціацію проліферації клітин-попередників [9].

Встановлено, що мутації, які викликають гаплонедостатність *ARID1B* в інтернейронах та експресують парвальбумін (PV) і соматостатин (SST), призводять до порушень розвитку соціальної й емоційної поведінки та когнітивних функцій, а також впливають на повторювану поведінку [10].

Синдром Коффіна–Сіріса є генетичним розладом, що вперше описаний у 1970 р. Синдром може бути спричинений мутаціями в таких генах, як *ARID1A*, *ARID2*, *SMARCA4*, *SMARCB1*, *SMARCE1*, *SMARCC2*, *DPF2*, *SOX11* та ін. Однак найпоширенішою його причиною є мутації гена *ARID1B*. Натомість, у частини дітей із класичними фенотиповими ознаками КСС генетично підтвердити діагноз не вдається [6].

Клінічна картина КСС поліморфна та характеризується широким спектром проявів у різних пацієнтів, починаючи від легких проявів, закінчуючи тяжким ураженням нервової та інших систем [16].

Характерні для КСС прояви дизембріогенезу в тому чи іншому вигляді наявні у всіх пацієнтів:

1) грубі риси обличчя (пласке перенісся, короткий ніс із плоскою основою та кінчиком, вивернуті ніздрі на губи, широкий рот); риси обличчя грубіють із віком, але часто окремі ознаки наявні вже при народженні;

2) густий волосяний покрив (виразні вії та густі брови, гірсутизм або гіпертрихоз); ріст волосся в нетипових ділянках (наприклад, на спині) або надмірний ріст волосся на руках чи обличчі; рідке волосся на голові, особливо в грудному віці, частіше над скроневими ділянками;

3) гіпоплазія або аплазія нігтя п'ятого пальця чи дистальної фаланги, іноді аномалії інших пальців [3].

При КСС часто спостерігаються вроджені вади розвитку органів і систем, які зазвичай діагностуються ще в пренатальному періоді:

1) центральна нервова система — варіант Денді-Вокера, агенезія мозолистого тіла, гетеротопії сірої речовини;

2) серцево-судинна система — дефекти міжшлуночкової або міжпередсердної перегородки, тетрада Фалло, відкрита артеріальна протока;

3) сечостатева система — крипторхізм, підковоподібна нирка, гіпоспадія та ін. [14].

Неврологічні розлади відзначаються з перших діб життя та включають такі прояви:

1) гіпотонія центрального генезу в немовлят і дітей раннього віку;

2) епілептичні напади — відмічаються приблизно у 22% дітей, виникають частіше в дітей із глобальною затримкою розвитку або інтелектуальною недостатністю та переважно мають генералізований тоніко-клонічний характер;

3) відставання в розвитку (від середньої до вираженої інтелектуальної недостатності із затримкою експресивного мовлення в понад 90% випадків, рецесивне мовлення зазвичай страждає менше за експресивне);

4) аномальна поведінка — включають гіперактивний розлад із дефіцитом уваги, агресію і прояви РАС (30–75% дітей) [13].

Соматична патологія, яка спостерігається при КСС та інших *ARID*-залежних розладах:

1) проблеми з вигодуванням, повільний ріст і набір ваги в немовлят;

2) порушення слуху, зокрема, сенсоневральна приглухуватість;

3) схильність до частих рецидивних інфекцій верхніх і нижніх дихальних шляхів;

4) порушення зору (катаракта кришталика, опущення повіки, порушення положення очей, аномалії рогівки);

5) ортопедичні порушення — затримка кісткового віку зазвичай на 2–3 роки від норми, сколіоз, вивих внутрішньої кістки передпліччя (променевої кістки) у ліктьовому суглобі, деформації стегон (*coxa valga*), незвично маленькі або відсутні колінні чашечки;

6) шлунково-кишковий тракт — ахалазія кардії, аномалії шлунка, інвагінації або діафрагмальна грижа [19].

Діагностика. Запідозрити КСС у дітей можна за певним набором клінічних ознак: гіпоплазія або аплазія нігтя п'ятого пальця або дистальної фаланги, затримка розвитку або когнітивних функцій різного ступеня, характерні дисморфічні риси обличчя, гіпотонія центрального генезу, гірсутизм або гіпертрихоз. Однак остаточно підтвердити діагноз дає змогу генетична діагностика [15].

Синдром Коффіна–Сіріса успадковується за аутосомно-домінантним типом, тобто клінічні прояви наявні при гетерозиготному варіанті. Патогенні варіанти генів *ARID* можуть бути успадковані від будь-якого з батьків або можуть бути результатом *de novo* мутації в дитини. Ризик передачі аномального гена від хворого батька нащадкові становить 50% для кожної вагітності. Більшість мутацій генів *ARID* є наслідком *de novo* мутації, яка виникає під час раннього розвитку ембріона і не успадковується [6].

Підходи до генетичного тестування включають кілька етапів, що зазвичай використовують у порядку складності та вартості виконання і залежно від переважання проявів окремих клінічних ознак:

1) каріотипування — стандартне цитогенетичне дослідження на підставі аналізу хромосом культивованих лімфоцитів периферичної крові, яке проводиться для виявлення порушень кількості і структури хромосом, зазвичай застосовується для дітей із множинними стигмами дизембріогенезу та вродженими вадами розвитку органів і систем;

2) хромосомний мікроматричний аналіз (ХМА) — метод, що може виявляти втрату (делеції) на надлишок (дуплікації) ДНК, тобто варіації числа копії розміром від 48–72 kb. Якщо в дитини з фенотипом КСС не виявлено патогенних варіантів методом секвенування наступної генерації, необхідно провести каріотип ХМА для виявлення хромосомних перебудов, які можуть викликати КСС;

3) секвенування екзому — метод, що дає змогу дослідити генетичні зміни, що призводять до порушення білкових послідовностей, тобто генів, що кодують білок (екзом, що становить близько 1–2% геному). Оскільки приблизно 85% хвороботворних мутацій знаходяться в екзомі, методика являється дешевшою альтернативою секвенування геному. Біологічний матеріал виділяється з лімфоцитів периферичної крові або слини [2,5].

Незважаючи на те, що КСС найчастіше пов'язаний з *ARID1B*, серійне тестування одного гена в цьому випадку не показане, оскільки кількість генів, пов'язаних із таким синдромом, на разі налічується більше 12, то, на нашу думку, із часом лише зростатиме [2].

За наявності в сім'ї хворого можна застосовувати пренатальну діагностику шляхом біопсії хоріона (на 10–12-му тижнях вагітності) або амніоцентезом (на 15–18-му тижнях вагітності) з подальшим дослідженням виділеної ДНК плода [5].

Останнім часом все більше досліджень свідчать, що сімейство *ARID* може відігравати певну роль у розвитку раку в людини [8].

Зокрема, останні дослідження показують, що *ARID1A* є супресором пухлин. *ARID1A* взаємодіє з гіперметилованим у раку-1 супресором пухлини, який епігенетично замовчується в багатьох ракових захворюваннях людини, і пригнічує транскрипцію фактора транскрипції E2F-1 і фактора транскрипції E2F-1, що залежить від клітинного виживання та стресових реакцій [7].

Встановлено, що втрата експресії *ARID1A* значно частіше трапляється при певних типах раку, зокрема, при карциномі шлунка, позитив-

ній на вірус Епштейна–Барра, інформативній світлоклітинній карциномі яєчників і агресивних фенотипах раку молочної залози. Також встановлено, що *ARID1A* пов'язаний із прогнозуванням деяких видів раку. Мутації *ARID1A* та *ARID1B* пов'язані з ранньою невдачею лікування та зниженням виживаності дітей із нейробластомою [7,8].

Дослідження свідчать, що *ARID1A* є супресором пухлин, який пригнічує фактори транскрипції E2F-1 і E2F-1. *ARID1A* взаємодіє з геном HIC-1, гіперметилація або епігенетичне пригнічення якого спостерігається при різних формах раку в людини (нирок, яєчників, легень та ін.) [7].

Лікування. Лікувальна тактика пацієнтів із мутаціями генів *ARID*, зокрема КСС, потребує мультидисциплінарної команди, яку очолює дитячий невролог. Її завдання полягає в першочерговому коригуванні станів, що можуть загрожувати життю дитини. У подальшому дитина супроводжується спеціалістами з різних галузей медицини.

Спостереження невролога необхідне для своєчасного виявлення та лікування епілептичних нападів і епілептиформних змін на електроенцефалографії (ЕЕГ) та спостереження за статокінетичним і психомовленнєвим розвитком для своєчасного виявлення неврологічного дефіциту. Педіатр проводить підбір харчування та корекцію маси тіла. Фахівці хірургічного профілю проводять корекцію вроджених вад серцево-судинної, сечо-статевої, шлунково-кишкової, опорно-рухової систем. Інші фахівці, такі як отоларингологи, забезпечують аудіологічний контроль зі встановленням, за необхідності, слухового імпланта; офтальмологи — моніторингування погіршення зору, за потреби, для виправлення аномалій рефракції.

Для ілюстрування наведено неординарний клінічний випадок дитини з субependимальною гігантоклітинною астроцитомою (СЕГА), асоційованою з мутацією *ARID1A*.

Дослідження виконано відповідно до принципів Гельсінської декларації. На проведення досліджень отримано інформовану згоду пацієнта та його батьків.

Клінічний випадок

Хлопчик віком 15 років госпіталізований до відділення невідкладної допомоги обласної лікарні з епізодом гострих неспровокованих

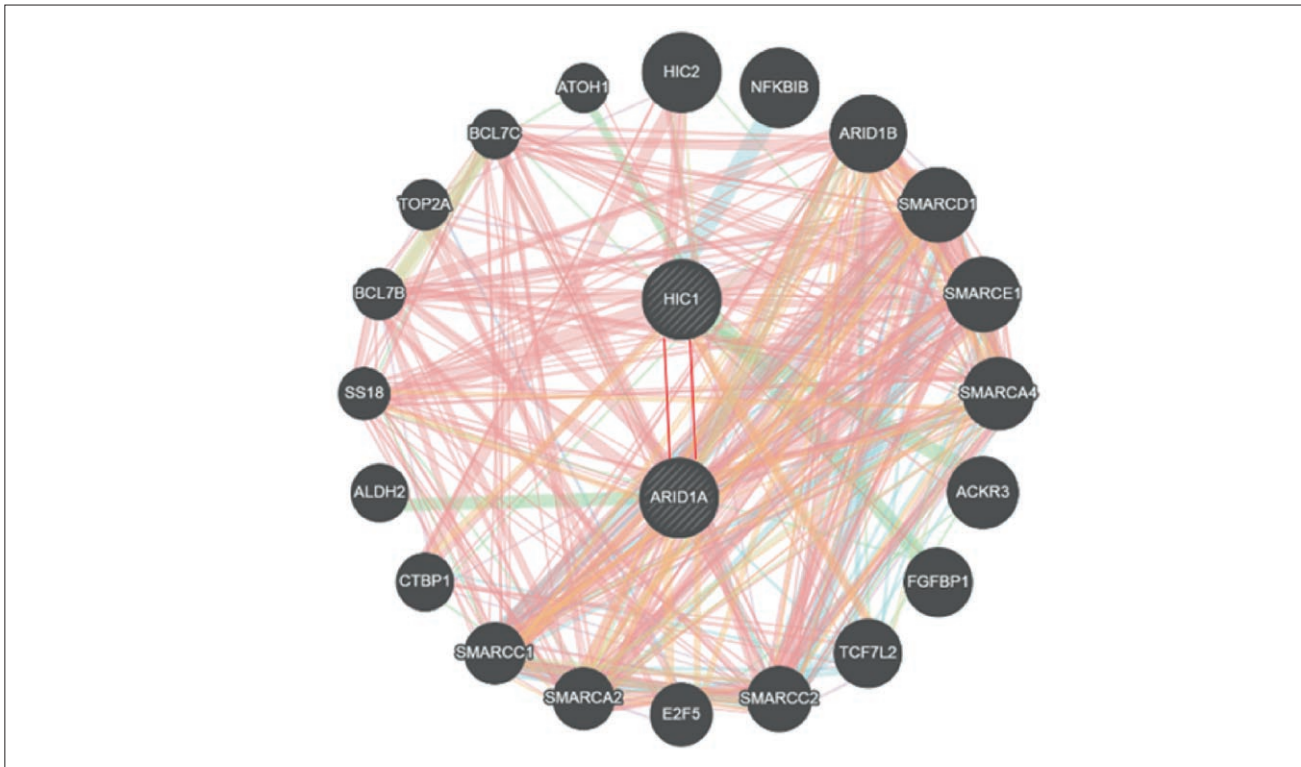


Рис. 1. Інтерактом гена ARID1A. Червоними лініями позначена взаємна експресія з геном HIC1 (створений з використанням сервісу GeneMANIA)

тоніко-клонічних судом. У відділенні судомний синдром був купований.

З анамнезу відомо, що в дитини перинатальний та неонатальний періоди минули без ускладнень. Сімейний анамнез не був ускладнений за наявності пухлин центральної нервової системи або нейрошкірних синдромів. Ранній моторний розвиток дитини – без відхилень. З 10-річного віку почав займатися хокеєм, але значних травм голови в анамнезі не виявлено. Напередодні хлопчик був на тренуванні з хокею, тому під час госпіталізації передусім проведено диференційну діагностику судом унаслідок черепно-мозкової травми або внутрішньомозкового крововиливу.

За результатами огляду в неврологічному статусі патологічної вогнищевої симптоматики не виявлено, дитина була у свідомості, повністю орієнтована. набряку зорового нерва не відзначено під час прямого огляду очного дна.

За даними огляду шкірних покривів виявлено зміни, характерні для факоматозу, зокрема, гіпопигментні плями на шкірі (більше 20), а також ділянки шагреневої шкіри на спині.

В іншому анамнезі пацієнта був нічим не примітним, а в сімейному анамнезі не вияв-

лено онкологічної патології нервової системи або епілептичних нападів.

За результатами магнітно-резонансної томографії (МРТ) головного мозку виявлено кістозну багаточасткову масу в межах лівого бічного шлуночка з облітерацією лівого переднього рогу бічного шлуночка та набряк навколо ураження всієї лівої лобової частки. Ураження було ізointensивним до мозку на T1-зваженій МРТ і з помірним набряком у всій лівій лобній долі на неконтрастних T2-зважених послідовностях. Постконтрастні послідовності виявили змішану кістозну та солідну пухлину з різким посиленням. Нейрорадіологічний діагноз – «Астроцитома переднього рогу лівого бічного шлуночка» (рис. 1).

Повноекзомне тестування проведено в лабораторії «Ультрагеном» (м. Київ). За результатами генетичного тестування в дитини виявлено мутацію гена *ARID1A* в компаунд-гетерозиготному стані: 1) патогенний варіант гена *ARID1A* за типом порушення рамки зчитування (NM_006015.6):c.5693del (p.Pro1898HisfsTer25) (гомopolімер, тип INDEL, frameshift deletion) rs1570621899; 2) патогенний варіант гена *ARID1A* за типом місенс-мутації (NM_003482.4 (KMT2D):c.1940del (p.Pro647fs).

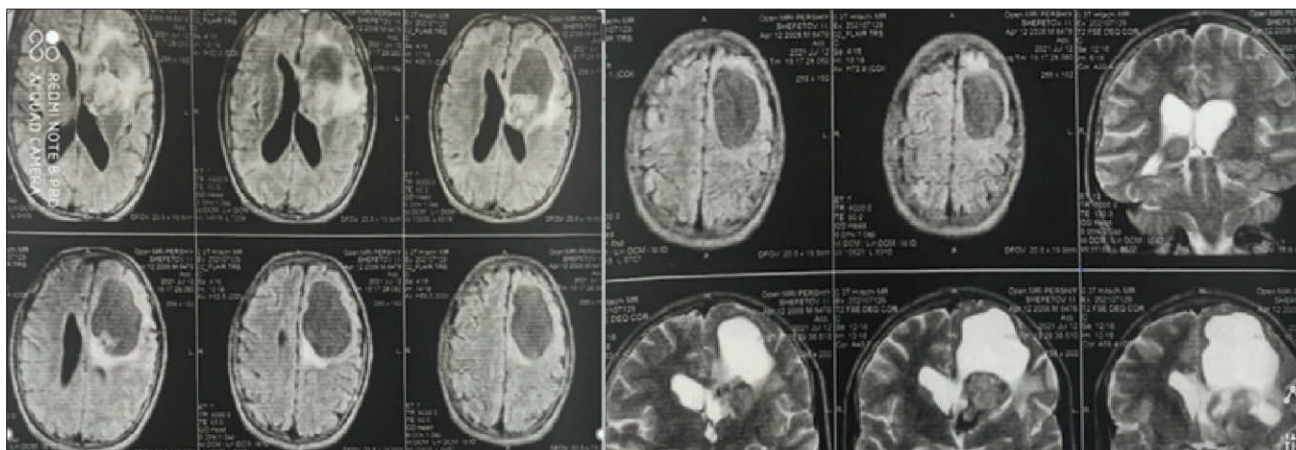


Рис. 2. Магнітно-резонансна томографія головного мозку дитини з субependимальною астроцитомою переднього рогу лівого бічного шлуночка в хлопчика з мутаціями гена ARID1A

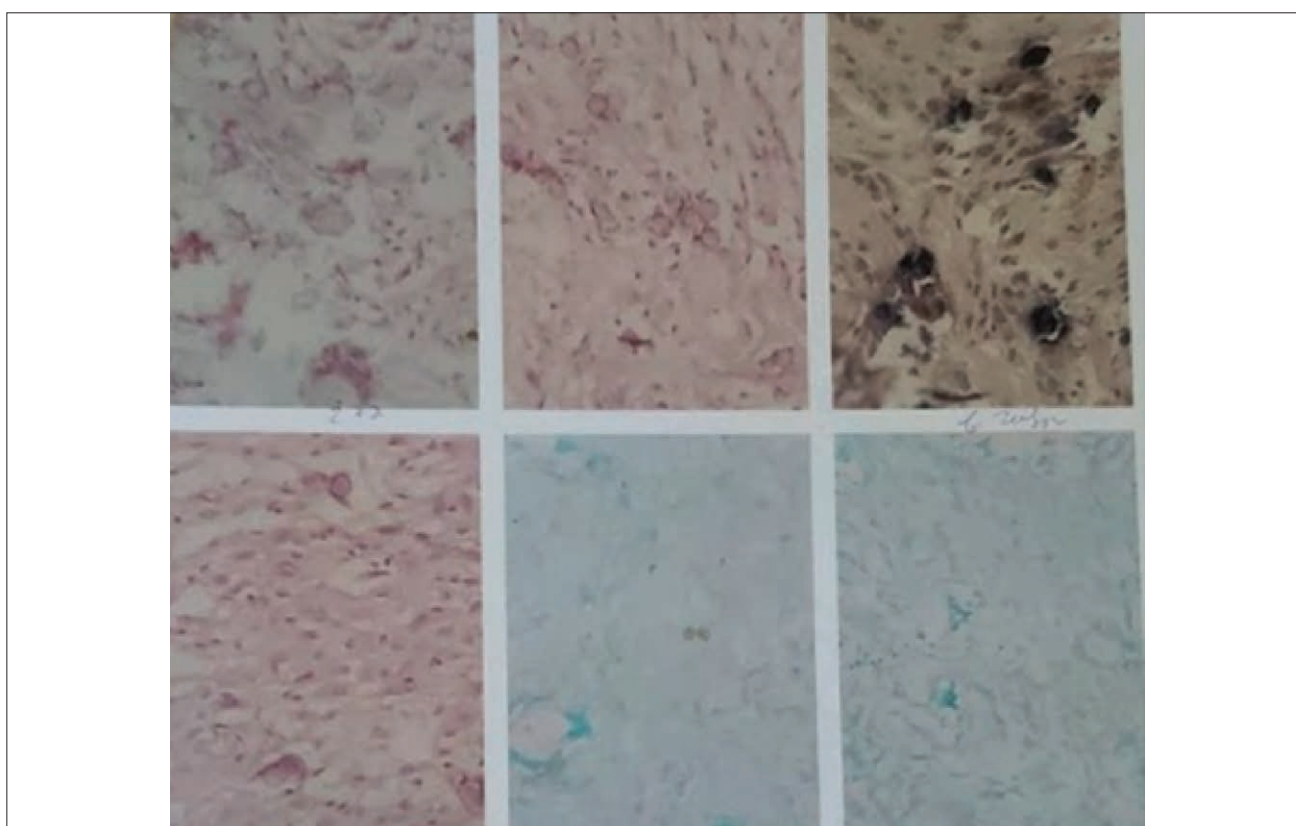


Рис. 3. Патогістологічне дослідження субependимальної астроцитоми переднього рогу лівого бічного шлуночка в хлопчика з мутаціями гена ARID1A

За даними гістопатологічного дослідження пухлини виявлено новоутворення низького ступеня злоякісності, що складається з гліальних клітин із фенотипами, що відрізняються від геміоцитарних клітин, гангліоподібних клітин і веретеноподібних клітин. Загальні результати в поєднанні з візуалізаційними дослідженнями найбільше узгоджувалися з SEGA I ступеня за класифікацією Всесвітньої організації охорони здоров'я (рис. 2, 3).

Хлопчику проведено резекцію новоутворення бічного шлуночка. За даними катамне-

стичного спостереження та післяопераційного МРТ-контролю через 3 і 6 місяців не виявлено ознак *prolongatio morbi*.

Після оперативного втручання хлопчиківі призначено препарати вальпроєвої кислоти. У динаміці епілептичних нападів у хлопчика немає. Також у хлопчика після оперативного втручання не відзначено значного когнітивного або неврологічного дефіциту. Після об'єднання сукупних клінічних та інструментальних ознак встановлено діагноз — «Синдром Коффіна–Сіріса з SEGA I ст.».

Обговорення та висновки

Останні дані свідчать, що існує зв'язок між мутаціями генів сімейства *ARID* та онкологічними захворюваннями різної локалізації. У наведеному кейсі нами виявлено субependимальну астроцитому переднього рогу лівого бічного шлуночка в хлопчика з мутаціями гена *ARID1A*. Після об'єднання сукупних клінічних та інструментальних ознак дитині встановлено на основі результатів генетичного дослідження діагноз — «Синдром Коффіна–Сіріса з СЕГА І ст.».

Субependимальна гігантоклітинна астроцитома — це повільно зростаючі пухлини головного мозку, характерні ознаки яких спостерігаються в 5–10% пацієнтів із комплексом туберозного склерозу, ця знахідка є нетиповою для такого типу пухлин та не описана раніше в літературі при мутаціях гена *ARID1A*. СЕГА за відсутності мутацій генів, характерних для туберозного склерозу — *TSC1* і *TSC2*, трапляється надзвичайно рідко [4].

Наведений випадок показує складність процесу диференційної діагностики, коли в дитини

виявлено СЕГА, що є типовою для туберозного склерозу, проте відсутні специфічні мутації *TSC1* і *TSC2*. Завдяки сучасним генетичним дослідженням, зокрема, методам МРТ і повноекзомного секвенування, фахівці мають змогу ідентифікувати надзвичайно великий спектр орфанних захворювань, а наведений клінічний кейс сприятиме обізнаності практичних лікарів щодо цієї рідкісної патології дитячого віку.

Встановлення діагнозу раритетного (орфанного) захворювання часто є значним викликом для клініциста. У наведеній статті вкотре акцентовано увагу спеціалістів у галузі педіатрії, дитячої неврології, дитячої нейрохірургії та дитячої психіатрії на те, що комбінація кількох клінічних синдромів, наприклад, РАС або інтелектуальної недостатності в поєднанні з епілептичними нападами та специфічним фенотипом, зокрема, наявністю стигм дизембріогенезу, може свідчити про певний специфічний генетичний синдром.

Автори заявляють про відсутність конфлікту інтересів.

References/Література

1. Alberts B, Johnson A, Lewis J et al. (2002). *Molecular Biology of the Cell*. 4th edition. New York: Garland Science; Chromosomal DNA and Its Packaging in the Chromatin Fiber. URL: <https://www.ncbi.nlm.nih.gov/books/NBK26834/>.
2. Backx L, Seuntjens E, Devriendt K, Vermeesch J, van Esch H. (2011). A balanced translocation t(6;14)(q25.3;q13.2) leading to reciprocal fusion transcripts in a patient with intellectual disability and agenesis of corpus callosum. *Cytogenet Genome Res*. 132: 135–143.
3. Elliott AM, Teebi AS. (2000). New autosomal dominant syndrome reminiscent of Coffin–Siris syndrome and brachymorphism-onychodysplasia-dysphalangism syndrome. *Clin Dysmorphol*. 9: 15–19.
4. Gao C, Zabielska B, Jiao F, Mei D, Wang X, Kotulska K, Jozwiak S. (2023). Subependymal Giant Cell Astrocytomas in Tuberous Sclerosis Complex—Current Views on Their Pathogenesis and Management. *Journal of clinical medicine*. 12(3): 956. <https://doi.org/10.3390/jcm12030956>.
5. Halgren C, Kjaergaard S, Bak M, Hansen C, El-Schich Z, Anderson CM et al. (2012). Corpus callosum abnormalities, intellectual disability, speech impairment, and autism in patients with haploinsufficiency of *ARID1B*. *Clin Genet*. 82: 248–255.
6. Kosho T, Okamoto N, Coffin–Siris Syndrome International Collaborators. (2014). Genotype-phenotype correlation of Coffin–Siris syndrome caused by mutations in *SMARCB1*, *SMARCA4*, *SMARCE1*, and *ARID1A*. *American journal of medical genetics. Part C, Seminars in medical genetics*. 166C(3): 262–275. <https://doi.org/10.1002/ajmg.c.31407>.
7. Li JJ, Lee CS. (2023). The Role of the AT-Rich Interaction Domain 1A Gene (*ARID1A*) in Human Carcinogenesis. *Genes*. 15(1): 5. <https://doi.org/10.3390/genes15010005>.
8. Lin C, Song W, Bi X, Zhao J, Huang Z, Li Z et al. (2014). Recent advances in the *ARID* family: focusing on roles in human cancer. *Oncotargets and therapy*. 7: 315–324. <https://doi.org/10.2147/OTT.S57023>.
9. Moffat JJ, Jung EM, Ka M, Jeon BT, Lee H, Kim WY. (2021). Differential roles of *ARID1B* in excitatory and inhibitory neural progenitors in the developing cortex. *Scientific reports*. 11(1): 3856. <https://doi.org/10.1038/s41598-021-82974-y>.
10. Moffat JJ, Smith AL, Jung EM, Ka M, Kim WY. (2022). Neurobiology of *ARID1B* haploinsufficiency related to neurodevelopmental and psychiatric disorders. *Molecular psychiatry*. 27(1): 476–489. <https://doi.org/10.1038/s41380-021-01060-x>.
11. Nagamani SC, Erez A, Eng C, Ou Z, Chinault C, Workman L et al. (2009). Interstitial deletion of 6q25.2–q25.3: A novel microdeletion syndrome associated with microcephaly, developmental delay, dysmorphic features and hearing loss. *Eur J Hum Genet*. 17: 573–581.
12. Pagliaroli L, Trizzino M. (2021). The Evolutionary Conserved SWI/SNF Subunits *ARID1A* and *ARID1B* Are Key Modulators of Pluripotency and Cell-Fate Determination. *Frontiers in cell and developmental biology*. 9: 643361. <https://doi.org/10.3389/fcell.2021.643361>.
13. Santen GW, Aten E, Sun Y, Almomani R, Gilissen C, Nielsen M et al. (2012). Mutations in SWI/SNF chromatin remodeling complex gene *ARID1B* cause Coffin–Siris syndrome. *Nat Genet*. 44: 379–380.

14. Santen GW, Clayton-Smith J et al. (2014). The ARID1B phenotype: what we have learned so far. *Am J Med Genet C Semin Med Genet.* 166C: 276–289.
15. Schrier SA, Bodurtha JN, Burton B, Chudley AE, Chiong MA, D'Avanzo MG et al. (2012). The Coffin–Siris syndrome: a proposed diagnostic approach and assessment of 15 overlapping cases. *American journal of medical genetics. Part A.* 158A(8): 1865–1876. <https://doi.org/10.1002/ajmg.a.35415>.
16. Schrier Vergano S, Santen G, Wieczorek D et al. (2013, Apr 4). Coffin–Siris Syndrome. [Updated 2021 Aug 12]. In: Adam MP, Feldman J, Mirzaa GM, et al., editors. *GeneReviews®* [Internet]. Seattle (WA): University of Washington, Seattle; 1993–2024. URL: <https://www.ncbi.nlm.nih.gov/books/NBK131811/>.
17. Sim JC, White SM, Lockhart PJ. (2015). ARID1B-mediated disorders: Mutations and possible mechanisms. *Intractable & rare diseases research.* 4(1): 17–23. <https://doi.org/10.5582/irdr.2014.01021>.
18. Smith AL, Jung EM, Jeon BT, Kim WY. (2020). Arid1b haploinsufficiency in parvalbumin- or somatostatin-expressing interneurons leads to distinct ASD-like and ID-like behavior. *Scientific reports.* 10(1): 7834. <https://doi.org/10.1038/s41598-020-64066-5>.
19. Tsurusaki Y, Okamoto N et al. (2012). Mutations affecting components of the SWI/SNF complex cause Coffin–Siris syndrome. *Nat Genet.* 44: 376–378.
20. Van der Sluijs PJ, Jansen S, Vergano SA, Adachi-Fukuda M, Alanay Y, AlKindy A et al. (2019). The ARID1B spectrum in 143 patients: from nonsyndromic intellectual disability to Coffin–Siris syndrome. *Genet Med.* 21(6): 1295–1307.
21. Vergano SA, van der Sluijs PJ, Santen G. (2019, May 23). ARID1B-Related Disorder. In: Adam MP, Feldman J, Mirzaa GM et al., editors. *GeneReviews®* [Internet]. Seattle (WA): University of Washington, Seattle; 1993–2024. URL: <https://www.ncbi.nlm.nih.gov/books/NBK541502/>.
22. Wanior M, Krämer A, Knapp S, Joerger AC. (2021). Exploiting vulnerabilities of SWI/SNF chromatin remodelling complexes for cancer therapy. *Oncogene.* 40(21): 3637–3654. <https://doi.org/10.1038/s41388-021-01781-x>.

Відомості про авторів:

Цимбалюк Віталій Іванович — д.мед.н., проф., акад. НАМН України, президент Національної академії медичних наук України.

Адреса: Україна, м. Київ, вул. Герцена 12, 04050

<https://orcid.org/0000-0001-7544-6603>.

Антипкін Юрій Геннадійович — д.мед.н., проф., акад. НАМН України, директор ДУ «ІПАГ ім. акад. О.М. Лук'янової НАМН України».

Адреса: м. Київ, вул. П. Майбороди, 8. <https://orcid.org/0000-0002-8018-4393>.

Кирилова Людмила Григорівна — д.мед.н., проф., зав. відділення психоневрології для дітей з перинатальною патологією та орфанними захворюваннями ДУ «ІПАГ ім. акад. О.М. Лук'янової НАМН України». Адреса: м. Київ, вул. П. Майбороди, 8. <https://orcid.org/0000-0002-9879-1132>.

Мірошников Олександр Олександрович — к.мед.н., ст. дослідник, учений секретар ДУ «ІПАГ ім. акад. О.М. Лук'янової НАМН».

Адреса: м. Київ, вул. П. Майбороди, 8. <https://orcid.org/0000-0002-7614-6335>.

Прокопів Марія Мирославівна — д.мед.н., проф., зав. каф. неврології НМУ ім. О.О. Богомольця. Адреса: 01601, м. Київ, бульвар Т. Шевченка, 13

<https://orcid.org/0000-0001-5467-3946>.

Ілляш Тетяна Іванівна — к.мед.н., доц. каф. неврології НМУ ім. О.О. Богомольця. Адреса: 01601, м. Київ, бульвар Т. Шевченка, 13

<https://orcid.org/0000-0003-0902-4597>.

Юзва Олександр Олександрович — PhD, н.с. відділення психоневрології ДУ «ІПАГ ім. акад. О.М. Лук'янової НАМН». Адреса: м. Київ, вул. П. Майбороди, 8.

<https://orcid.org/0000-0002-0918-4788>.

Берегела Ольга Василівна — лікар-невролог дитячий відділення психоневрології ДУ «ІПАГ ім. акад. О.М. Лук'янової НАМН». Адреса: м. Київ, вул. П. Майбороди, 8.

<https://orcid.org/0000-0002-3040-698X>.

Сілаєва Леся Юрівна — зав. відділення психоневрології ДУ «ІПАГ ім. акад. О.М. Лук'янової НАМН України». Адреса: м. Київ, вул. П. Майбороди, 8.

Вербова Людмила Миколаївна — д.мед.н., проф., зав. відділення нейрохірургії дитячого віку ДУ «Інститут нейрохірургії ім. акад. А.П. Ромоданова НАМН України».

Адреса: вул. П. Майбороди, 32, Київ, 04050, Україна <https://orcid.org/0000-0002-7688-1604>.

Малишева Тетяна Андріївна — д.мед.н., ст.н.с., начальник відділу нейрпатоморфології ДУ «Інститут нейрохірургії

ім. акад. А.П. Ромоданова НАМН України». Адреса: вул. П. Майбороди, 32, Київ, 04050, Україна <https://orcid.org/0000-0003-4071-8327>.

Стаття надійшла до редакції 13.12.2023 р.; прийнята до друку 12.03.2024 р.