

УДК 618.3/5+616-053.31:618.346

**І.С. Лук'янова, І.Ю. Гордієнко, Г.Ф. Медведенко,  
Г.О. Гребінченко, Б.А. Тарасюк**

## **Патологія провізорних органів, ускладнення вагітності, пологів і стан малюків при вроджених вадах сечовидільної та нервової систем**

ДУ «Інститут педіатрії, акушерства і гінекології імені академіка О.М. Лук'янової НАМН України», м. Київ

Ukrainian Journal of Perinatology and Pediatrics. 2022. 3(91): 15-21; doi 10.15574/PP.2022.91.15

**For citation:** Luk'yanova IS, Gordienko Yu, Medvedenko GF, Grebinichenko GO, Tarasyuk BA. (2022). Pathology of provisional organs, complications of pregnancy and labor, and the condition of newborn with congenital defects of the urinary and nervous systems. Ukrainian Journal of Perinatology and Pediatrics. 3(91): 15-21. doi 10.15574/PP.2022.91.15.

Вроджені вади розвитку (ВВР) у плодів і новонароджених належать до основних причин перинатальної захворюваності та смертності. Порушення розвитку та функції провізорних органів у таких когортах є менш вивченими.

**Мета** — проаналізувати перебіг вагітності, дані ультразвукової діагностики (УЗД) провізорних органів за наявності ВВР центральної нервової системи (ЦНС) і/або сечовидільної системи (СВС) у плода та новонародженого.

**Матеріали та методи.** Проаналізовано результати пренатальних і постнатальних УЗД, анамнестичні та загальноклінічні дані вибірок із випадками пренатально діагностованих ВВР ЦНС і/або СВС за період 2017–2021 рр.

**Результати.** Усього протягом зазначеного періоду в клініках ДУ «Інститут педіатрії, акушерства і гінекології імені академіка О.М. Лук'янової НАМН України» народилося 45 дітей із ВВР ЦНС та 54 дитини з ВВР СВС. Вади розвитку ЦНС і СВС в обстежених новонароджених поєднувалися з аномаліями інших систем у третині випадків — 29,6% і 31,1% відповідно. За результатами пренатальних УЗД, у вагітних із ВВР СВС плода найчастіше реєструвалося багатоводдя (16,7%), а у випадках ВВР ЦНС у плода — гіперплазія плаценти (35,6%), затримка росту (24,4%) та дистрес плода (26,7%). Постнатально в обох когортах дітей (з ВВР СВС і з ВВР ЦНС) відмічалася висока частота таких ускладнень: недоношеність (16,7% і 15,6% відповідно), асфіксія новонароджених (48% і 55,6% відповідно), рання неонатальна смерть (11% і 6,6%).

**Висновки.** Вагітні з ВВР ЦНС і/або СВС у плода належать до групи високого перинатального ризику через високу частоту перинатальних ускладнень. Інформацію про виявлені високі перинатальні ризики в плодів і новонароджених з ВВР ЦНС і/або СВС необхідно надавати батькам і враховувати в плануванні ведення вагітності та пологів.

**Ключові слова:** вроджені вади розвитку, плід, центральна нервова система, сечовидільна система, пренатальна діагностика, ультразвукова діагностика, провізорні органи, плацента, перинатальні наслідки, затримка розвитку плода, дистрес плода, неонатальна асфіксія, недоношеність, рання неонатальна смерть.

### **Pathology of provisional organs, complications of pregnancy and labor, and the condition of newborn with congenital defects of the urinary and nervous systems**

**I.S. Luk'yanova, I.Yu. Gordienko, G.F. Medvedenko, G.O. Grebinichenko, B.A. Tarasyuk**

SI «Institute of Pediatrics, Obstetrics and Gynecology named after academician O.M. Lukyanova of the NAMS of Ukraine», Kyiv

Congenital malformations (CM) in fetuses and neonates belong to main causes of perinatal morbidity and mortality. Provision organs malformation and malfunction in such cohorts is less studied.

**The purpose** — to analyze the course of pregnancy, the data of ultrasound imaging of provisional organs in the presence of CM of central nervous system (CNS) and/or of nephro-urinary system (NUS) in the fetus and newborn.

**Materials and methods.** The results of prenatal and postnatal ultrasound, anamnestic and general clinical data of a sample of cases with prenatally diagnosed CM of CNS and/or NUS for the period 2017–2021 were analyzed.

**Results.** There were 45 newborns with CNS malformations, and 54 newborns with CM of NUS. Malformations of NUS and/or CNS in the examined newborns were combined with anomalies of other systems in a third of cases — 29.6% and 31.1%, respectively. According to the results of prenatal ultrasound examinations, polyhydramnios (16.7%) was most often recorded in the pregnancies with fetal CM of NUS, and cases of fetal CM of CNS most commonly were registered placental hyperplasia (35.6%), fetal growth retardation (24.4%) and fetal distress (26.7%). Postnatally in both cohorts (with NUS malformations and with CNS malformations) a high rate of following complications were recorded: prematurity (16.7% and 15.6%, respectively), birth asphyxia (48% and 55.6%, respectively), and early neonatal death (11% and 6.6%).

**Conclusions.** Pregnant women with CM of CNS and/or NUS in the fetus belong to the group of high perinatal risk because of the high rate of perinatal complications. Information about the identified high perinatal risks in fetuses and newborns with CM of the CNS and/or NUS should be provided to parents and taken into account when planning management of pregnancy and labor.

**Keywords:** congenital malformations, fetus, central nervous system, nephro-urinary system, prenatal diagnosis, ultrasound diagnosis, provisional organs, placenta, perinatal outcome, fetal growth restriction, fetal distress, neonatal asphyxia, prematurity, early neonatal death.

Вроджені вади розвитку (ВВР) плода входять до трьох основних причин перинатальної смертності [24]. У розвинених країнах протягом останніх років вони посідають перше місце в структурі класифікованих причин антенатальної та неонатальної

смертності — понад 30% [1]. ВВР призводять до суттєвого зростання неонатальної та дитячої захворюваності [14]. За даними Всесвітньої організації охорони здоров'я, 20% дитячої захворюваності та інвалідності, а також 15–20% дитячої смертності викликані ВВР,

## ОРИГІНАЛЬНІ ДОСЛІДЖЕННЯ

серед яких вади центральної нервової системи (ЦНС) посідають 2-ге місце, поступаючись ВВР системи кровообігу [18].

До причин виникнення вад розвитку належать хромосомна і генетична патологія, вплив пошкоджуючих агентів протягом усього ембріонального та фетального періодів, зокрема інфекційні фактори, іонізуюче опромінення, дефіцит або надлишок речовин в організмі вагітної тощо [12,20].

Більшість ВВР діагностується при скринінговому обстеженні вагітних, але не всі ВВР можна виявити внутрішньоутробно в плоді навіть при найвищій кваліфікації лікаря ультразвукової діагностики (УЗД), оскільки візуалізація залежить від положення плода, кількості навколоплідної рідини, розвинення підшкірножирового шару в жінки та класу УЗ-апарату, а також тяжкості вади й терміну її маніфестування [7].

Вроджені аномалії нирок і сечовивідних шляхів становлять 9,3–24% усіх пренатально діагностованих вад розвитку, вони є причиною хронічних хвороб нирок у 40–50% випадків [23]. Аномалії нирок і сечоводів відмічаються в 4% популяції. Така велика частота анатомічних відхилень пояснюється їхнім складним ембріологічним розвитком. Сечовивідний тракт є похідним уrogenітальних гребнів на задній черевній стінці. На ранніх стадіях розвитку плода формуються три пари ниркових структур. Пронефрос і мезонефрос редукуються, а метанефрос продовжує формувати кінцеву нирку, яка починає продукувати сечу з одинадцятого тижня вагітності. Значна кількість анатомічних варіантів виникає у зв'язку з аномаліями росту і злиття метанефротичної протоки, яка формує ниркову збиральну систему і сечовід [20]. Нирки формуються в тазу, але різні темпи росту тіла призводять до міграції нирок у черевну порожнину. Це стає причиною різноманітних відхилень від нормальної анатомії сечостатевої системи [19]. Доведено, що хронічна внутрішньоутробна гіпоксія плода є фактором ризику ниркового дизембріогенезу, що проявляється незрілістю, осередковими дисплазіями і вадами розвитку [15].

Аномалії розвитку головного та спинного мозку становлять 10–30% усіх вад розвитку. Частота вад розвитку ЦНС серед новонароджених, за даними Європейської служби нагляду за вродженими аномаліями (European Surveillance of Congenital Anomalies,

EUROCAT), становить приблизно 11,61 на 10000; дещо інша частота ВВР ЦНС відомляється в пренатально діагностованій популяції — 26,71 на 10000 [10]. Справжня частота ВВР, зокрема ЦНС, залишається неуточненою, це пов'язано з труднощами діагностикитарізними підходами до їхньої реєстрації та елімінацією значної частки випадків із пренатально діагностованими тяжкими ВВР ЦНС. Тому одними з важливих завдань медицини є об'єктивізація збору, обліку відомостей та верифікація отриманих даних.

Етіологія ВВР ЦНС різноманітна. При цьому чутливість до дії тератогенних факторів може бути пов'язана з генотипом. І все ж таки, аналіз виникнення вади розвитку в кожному окремому випадку становить великі труднощі. Порушення ембріонального розвитку в першому триместрі вагітності призводить до грубих вад розвитку нервової системи: дефектів змикання нервової трубки, порушення росту й диференціації мозкових гемісфер та шлуночкової системи мозку [16,20]. Найтяжчі ВВР виникають у разі пошкодження на початку закладки нервової трубки (3–4-й тиждень внутрішньоутробного життя). Часто різні аномалії ЦНС поєднуються в одного плода [3,5,20].

Ультразвукова діагностика є провідним скринінговим та експертним, у поєднанні з магнітно-резонансною томографією, методом у пренатальній діагностиці вад розвитку ЦНС [9,17]. Прогноз при ВВР ЦНС насамперед залежить від виду вади, наявності поєднаних аномалій та хромосомних дефектів та є складним через труднощі корекції та реабілітації новонародженого, особливо при вадах, що супроводжуються розумовою відсталістю, де будь-яке лікування малоперспективне [11].

На сучасному етапі особливої актуальності набуває рання діагностика вад розвитку. Багато з них можуть бути виявлені вже в першому триместрі вагітності [21]. Це сприяє своєчасному вирішенню питання про можливість подальшого пролонгування вагітності, яка, своєю чергою, визначається видом аномалії, сумісністю з життям і прогнозом щодо постнатального розвитку. Основні зусилля сучасної перинатології мають бути спрямовані на попередження народження дітей з тяжкими неоперабельними та інвалідизуючими ВВР.

Провізорні органи (плацента, пуповина, амніотичні оболонки, амніотична рідина) є невід'ємною частиною вагітності. Їх нор-

мальна морфологічна будова та належне функціонування є важливою умовою нормального перебігу вагітності та задовільного стану плода і новонародженого [13]. Можна припустити, що пошкоджуючі фактори, які призводять до формування анатомічних дефектів у плода, водночас негативно впливають на розвиток провізорних органів. Науковий і практичний інтерес викликає питання стану провізорних органів у плодів з ВВР, зокрема, анатомічна будова і функціонування плаценти, стан плода та новонародженого з ВВР, процес внутрішньоутробного розвитку яких відбувався на тлі плацентарної дисфункції.

Плацентарна дисфункція — це патологічний синдром вагітності, який розвивається внаслідок порушення транспортної, ендокринної та метаболічної функції плаценти, призводить до порушення стану і розвитку плода та являється дотепер однією з найактуальніших проблем акушерства, має велике соціальне значення, не має тенденції до зниження та потребує пошуку нових діагностичних критеріїв для зменшення ускладнень і перинатальних втрат [2].

За даними літератури, існує значна варіативність морфологічних змін провізорних органів, їхніх ультразвукової семіотики, а також клінічних наслідків, що ускладнює встановлення діагнозу і прийняття рішень щодо ведення пацієнтів у конкретних випадках [6,8]. Незважаючи на значний обсяг даних про зв'язок гемодинамічних змін у фетальних, плодово-плацентарних і матково-плацентарних судинах, проблеми плацентарної дисфункції та дистресу плода потребують подальшого вивчення та пошуку критеріїв оцінки стану плода, функціонування фетоплацентарного комплексу для прогнозування ступеня перинатального ризику [4,22].

Ці зміни можуть виникати антенатально та бути маркерами дистресу і визначати перинатальний прогноз. Особливо коли плід має супутню патологію у вигляді ВВР. Необхідні подальші дослідження, що дадуть змогу оптимізувати протоколи УЗД і прогнозування перинатальних ускладнень при патології провізорних органів у плодів із нормальним розвитком та з ВВР. Уточнення даних щодо основних ускладнень перебігу вагітності дасть змогу за наявності ВВР ЦНС і СВС у плода поліпшити діагностику і надати кваліфіковану допомогу ще в пренатальному та ранньому неонатальному періодах.

**Мета** дослідження — проаналізувати перебіг вагітності, дані ультразвукової діагностики провізорних органів за наявності ВВР ЦНС і/або СВС у плода і новонародженого.

### Матеріали та методи дослідження

Проаналізовано результати пренатальних і постнатальних УЗД, анамнестичні та загальноклінічні дані вибірки пацієнтів за період 2017–2021 рр. Вивчено випадки значущих ВВР ЦНС або СВС у плода/новонародженого, у яких комплексні пренатальні обстеження проведено у відділеннях променевої діагностики та пренатальної кардіології і медицини плода ДУ «Інститут педіатрії, акушерства і гінекології імені академіка О.М. Лук'янової НАМН України» (ДУ «ІПАГ ім. акад. О.М. Лук'янової НАМН України»), а пологи та спеціалізовану допомогу новонародженим забезпечено в клініках зазначеної установи. До контрольної групи залучено 100 вагітних жінок, вибраних довільно, які проходили лікування в акушерських відділеннях ДУ «ІПАГ ім. акад. О.М. Лук'янової НАМН України» і не мали в плода ВВР.

Для УЗД використано сканери «Acuson X300» («Siemens», Німеччина), «MyLabTwis» («Esaote», Італія), ACCUVIX V20EX-EXP, ACCUVIX V10LV-EX. Усім вагітним виконано повне УЗД плода зі встановленням топічного діагнозу, фетальну ехокардіографію, а також оцінку гемодинамічних порушень у фетоплацентарній системі, виявлення супутньої патології. Пренатальну інвазивну діагностику з метою визначення каріотипу плода запропоновано всім вагітним з ВВР ЦНС або СВС у плода за наявності умов її проведення. За результатами комплексних пренатальних досліджень проведено перинатальні мультидисциплінарні консилиуми (акушери-гінекологи, неонатологи, спеціалісти з УЗД та фахівці спеціальності з відповідної патології), батьків поінформовано про особливості перебігу виявленої патології, можливості спеціалізованого лікування, визначено план ведення вагітності та пологів. Результати передано до відділення неонатології з визначеним терміном проведення наступного постнатального обстеження (1-ша година, 1-ша доба, перед випискою зі стаціонару, 1-й місяць життя, 3-й місяць життя та ін.). Усі новонароджені діти з ВВР, діагностованими пренатально, підлягали комплексному обстеженню та спостереженню з консультаціями відповідного

## ОРИГІНАЛЬНІ ДОСЛІДЖЕННЯ

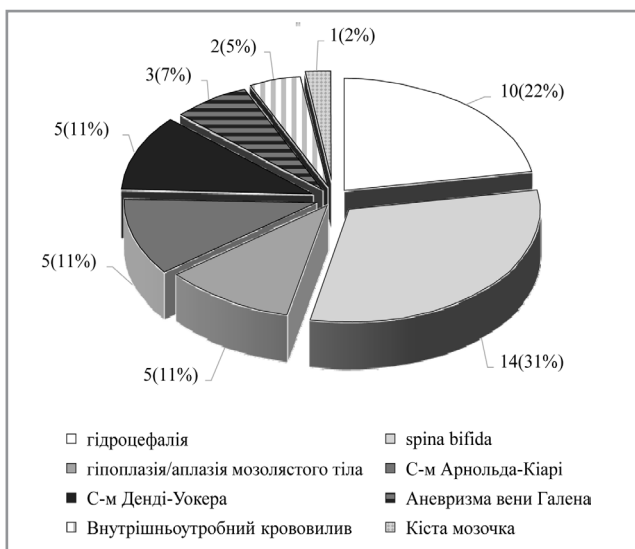
фахівця (невропатолога, нейрохірурга, уролога, нефролога).

Проведено порівняльний аналіз результатів УЗД і загальноклінічних даних у групах залежно від ВВР (ЦНС або СВС) у плодів і новонароджених: частоти ускладнень перебігу вагітності, патологічної кількості амніотичної рідини (маловоддя, багатоводдя), синдрому затримки росту плода, дистресу, плацентарної дисфункції, особливостей розвитку плаценти (гіперплазія, гіпоплазія, дводолькова плацента, низька плацентажія, розширення підхоріального простору) та пуповини (єдина артерія пуповини), порушень ритму серця та провідності в плода, серцевої недостатності, внутрішньоутробної загибелі плода, ознак внутрішньоутробного інфікування. Статистичний аналіз проведено методами описової статистики, а також із використанням ф-кутового перетворення Фішера для пропорцій. Відмінності прийнято статистично достовірними при  $p < 0,05$ . Статистичну обробку даних виконано за допомогою комп'ютерної програми «MS Excel 2010».

Дослідження виконано відповідно до принципів Гельсінської декларації. Протокол дослідження ухвалено Локальним комітетом з біоетики ДУ «ІПАГ імені академіка О.М. Лук'янової НАМН України».

### Результати дослідження та їх обговорення

Під час ретроспективного аналізу виявлено, що в акушерських клініках ДУ «ІПАГ імені



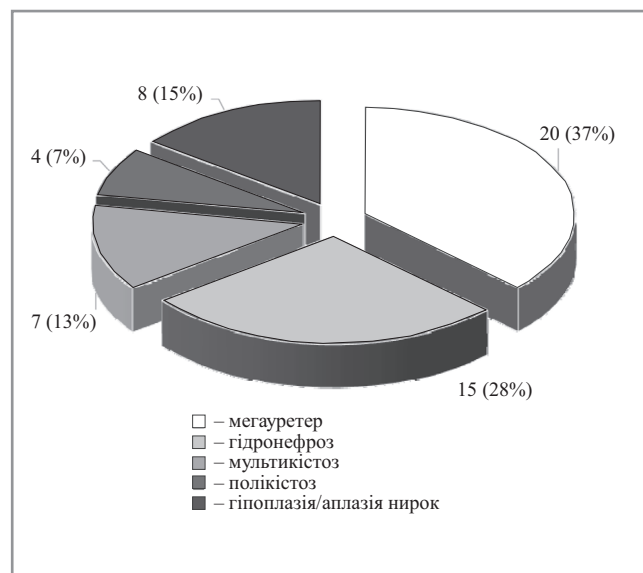
**Рис. 1.** Питома вага різних аномалій серед новонароджених із вадами розвитку центральної нервової системи, народжених у клініках ДУ «ІПАГ імені академіка О.М. Лук'янової НАМН України», абс. (%) за 2017–2021 рр. (n=45)

академіка О.М. Лук'янової НАМН України», в яких концентруються переважно жінки з вагітністю високого ризику, частота ВВР СВС або ЦНС, які мають клінічне значення в неонатальному періоді, відносно велика – 99 випадків, що становить 1,98% за 5 років.

Усього протягом зазначеного періоду в клініках зазначеного інституту народилось 45 дітей із ВВР ЦНС, серед яких 40 новонароджених мали ізольовані вади, а 5 – поєднані множинні. ВВР СВС спостерігалися в 54 малюків. Розподіл за питомою вагою патологій наведено на рис. 1 і 2. Найчастішою патологією серед ВВР ЦНС були гідроцефалія, *spina bifida* та патологія мозолястого тіла, а серед ВВР СВС – мегауретер, гідронефроз і гіпоплазія/аплазія нирок.

Дані щодо результатів пренатальних УЗД, перебігу вагітності, стану плода та наявності супутньої патології наведено в таблиці 1.

За даними таблиці 1, найчастіше (статистично значуща різниця між основною та контрольною групами) зміни провізорних органів у вигляді багатоводдя виявлялися при ураженні СВС (16,7%), а гіперплазія плаценти (35,6%), що супроводжувалася затримкою росту (24,4%) і дистресом (26,7%), виявлялися при ураженнях ЦНС у плода. Серцева недостатність внутрішньоутробно розвинулася в плодів з аневризмою вени Галена великих розмірів, яка призвела до порушення центральної гемодинаміки, що мало негативний постнатальний прогноз. Перебіг вагітності



**Рис. 2.** Питома вага різних аномалій серед новонароджених із вадами розвитку сечовидільної системи, народжених у клініках ДУ «ІПАГ імені академіка О.М. Лук'янової НАМН України» за 2017–2021 рр., абс. (%), (n=54)



Таблиця 1

**Перебіг вагітності в жінок, плоди яких мали вроджені вади розвитку та народилися в акушерських клініках ДУ «ІПАГ імені академіка О.М. Лук'янової НАМН України», абс. (%)**

Показник	Кількість пацієнтів у групах		
	основна		контрольна
	ВВР СВС (n=54)	ВВР ЦНС (n=45)	n=100
Багатоплідна вагітність, у т.ч. екстракорпоральне запліднення	3 (5,6)	2 (4,4)	2 (2,0)
Вроджені вади розвитку в складі множинних вад	16 (29,6)*	14 (31,1)*	0 (0)
Ускладнення перебігу вагітності:			
Маловоддя	4 (7,4)	1 (2,2)	4 (4,0)
Багатоводдя	9 (16,7)*	6 (13,3)	4 (4,0)
Синдром затримки росту плода	1 (1,9)	11(24,4)*	5 (5,0)
Дистрес	7 (12,9)	12 (26,7)*	4 (4,0)
Плацентарна дисфункція	5 (9,3)	4 (8,9)	5 (5,0)
Особливості розвитку плаценти:			
Гіперплазія плаценти	4 (7,4)	16 (35,6)*	8 (8,0)
Гіпоплазія плаценти	0 (0)	3 (6,7)	3 (3,0)
Дводолькова плацента	3 (5,6)	0 (0)	4 (4,0)
Низька плацентажія	4 (7,4)	3 (6,7)	10 (10,0)
Розширення підхоріального простору	8 (16,8)	7 (15,6)	20 (20,0)
Єдина артерія пуповини	2 (3,7)	1 (2,2)	2 (2,0)
Внутрішньоутробне інфікування	9 (16,7)	7 (15,6)	8 (8,0)
Порушення ритму серця та провідності в плода	1 (1,9)	2 (4,4)	3 (3,0)
Розвиток серцевої недостатності	0 (0)	2 (4,4)	0 (0)
Внутрішньоутробна загибель плода	0 (0)	1 (2,2)	0 (0)

Примітка: \* —  $p < 0,05$ .

Таблиця 2

**Дані ретроспективного аналізу результатів вагітності за 2017–2021 рр., абс. (%)**

Показник	Група відповідно до виду патології	
	ВВР СВС (n=54)	ВВР ЦНС (n=45)
Реалізація внутрішньоутробного інфікування	8 (14,8)	7 (15,6)
Недоношені	9 (16,7)	7 (15,6)
Вроджені вади розвитку у складі множинних вад	16 (29,6)	11(24,4)
Хромосомна патологія	–	1 (2,2)
Народжені шляхом кесаревого розтину	11 (20,3)	26 (57,7)*
Народжені в стані асфіксії	26 (48)	25(55,6)
Померли в ранньому неонатальному періоді (до 4-ї доби)	6 (11)	3 (6,6)

Примітка: \* —  $p < 0,05$ .

для подальшого прогнозу суттєво залежав від наявності множинних вад, що призвело до внутрішньоутробної загибелі плода при поєднаному ураженні ЦНС. Слід зазначити, що до контрольної групи увійшли жінки, які мали екстрагенітальну і/або акушерську патологію (46%), яка зустрічалася і в жінок основної групи (16%), але в значно меншій кількості.

Дані ретроспективного аналізу результатів вагітності протягом 2017–2021 рр. наведено в таблиці 2.

За даними таблиці 2, достовірно вищою була частка розроджень оперативним шляхом (57,7% проти 20,3%) саме в групі вагітних з ураженням ЦНС у плода. Слід зазначити, що при деяких вадах розвитку планове оперативне розродження проводилося згідно з рекомендаціями суміжних спеціалістів.

Під час детального ретроспективного аналізу результатів вагітності на 5 років виявлено, що тяжкість стану новонароджених (асфіксія, у т.ч. тяжка) асоціювалася переважно з недоношеністю та наявністю асоціації з множинними вродженими вадами розвитку, що не давало змоги проводити хірургічне втручання та спричинило смерть 9 новонароджених (9,1%), (6 — з ВВР СВС, 3 — з ВВР ЦНС), а не ізольовано варіантом вродженої аномалії.

За гендерною ознакою патологія нирок переважувала в хлопчиків (64,8%), а при патології нервової системи розподіл був рівномірним (55% — хлопчиків; 45% — дівчаток).

Досить значну групу новонароджених становили діти, у яких пренатально діагностували анатомічні зміни або особливості без виражених ознак порушення функції відповідних

## ОРИГІНАЛЬНІ ДОСЛІДЖЕННЯ

органів та систем. До таких особливостей належали: невеликі пілоектазії (67 випадків), неповне подвоєння нирок (26 випадків), помірне розширення шлуночків головного мозку (22 випадки). У цих дітей після народження не було ознак порушення функції сечовивідної або нервової системи, які б проявлялися клінічно та відбивалися на їхньому стані. Лікування в неонатальному періоді такі діти не потребували, але для них розробили індивідуалізований алгоритм спостереження з рекомендаціями уролога або невролога.

## Висновки

Отримані в ході дослідження дані показали, що ВВР ЦНС і ВВР СВС в обстежених новонароджених поєднувалися з вадами розвитку інших систем у складі множинних аномалій у третині випадків – 29,6% і 31,1% відповідно. За результатами пренатальних УЗД, при ВВР СВС у плода найчастіше реєструвалося багатоводдя (16,7%), а при ВВР ЦНС – гіперплазія плаценти (35,6%), затримка росту (24,4%) і дистрес плода (26,7%).

Постнатально і в новонароджених як із ВВР СВС, так і з ВВР ЦНС відмічалася висока частота недоношеності (16,7% і 15,6% відповідно), народження в стані асфіксії (у 48% і 55,6% відповідно), що в поєднанні з основним захворюванням у деяких пацієнтів і призвело до ранньої неонатальної смерті (11% і 6,6%). Отже, вагітні за наявності ВВР ЦНС і СВС у плода належать до групи високого перинатального ризику не тільки через наявність структурних аномалій у плода і новонародженого, але й через високу частоту перинатальних ускладнень. Інформація про визначені мультидисциплінарним консилиумом високі перинатальні ризики в плодів і новонароджених із ВВР ЦНС і СВС має надаватися батькам і враховуватися у формуванні плану ведення вагітності і пологів. Водночас хірургічні підрозділи мають бути інформовані про додаткові ризики під час оперативного лікування внаслідок поєднання ВВР із гіпоксично-ішемічними порушеннями, викликаними змінами провізорних органів.

*Автори заявляють про відсутність конфлікту інтересів.*

## References/Література

1. Australian Institute of Health and Welfare. (2020). Stillbirths and neonatal deaths in Australia, AIHW, Australian Government. URL: <https://www.aihw.gov.au/reports/mothers-babies/stillbirths-and-neonatal-deaths>.
2. Burton GJ, Jauniaux E. (2018). Pathophysiology of placental-derived fetal growth restriction. *American journal of obstetrics and gynecology*. 218 (2S): S745–S761. doi: 10.1016/j.ajog.2017.11.577.
3. Carroll SG, Porter H, Abdel-Fattah S, Kyle PM, Soothill PW. (2000). Correlation of prenatal ultrasound diagnosis and pathologic findings in fetal brain abnormalities. *Ultrasound in obstetrics & gynecology: the official journal of the International Society of Ultrasound in Obstetrics and Gynecology*. 16 (2): 149–153. doi: 10.1046/j.1469-0705.2000.00199.x.
4. Davydova YuV, Lukyanova IS, Limanskaya AY, Butenko LP, Dzyuba EN, Kravets OM. (2020). Modern approaches to the problem of intrauterine growth restriction: from causes to long-term consequences. *Ukrainian Journal of Perinatology and Pediatrics*. 1 (81): 45–53. [Давидова ЮВ, Лук'янова ІС, Лиманська АЮ та ін. (2020). Сучасні підходи до проблеми затримки внутрішньоутробного росту плода: від причин до віддалених наслідків. *Український журнал Перинатологія і Педіатрія*. 1 (81): 45–53]. doi: 10.15574/PP.2020.81.45.
5. Deloison B, Chalouhi GE, Sonigo P, Zerah M, Millischer AE, Dumez Y, Brunelle F, Ville Y, Salomon LJ. (2012). Hidden mortality of prenatally diagnosed vein of Galen aneurysmal malformation: retrospective study and review of the literature. *Ultrasound in obstetrics & gynecology: the official journal of the International Society of Ultrasound in Obstetrics and Gynecology*. 40 (6): 652–658. doi: 10.1002/uog.11188.
6. Dzyuba OM, Medvedenko GF, Luk'yanova IS, Tarasyuk BA. (2019). The role of examining the state of fetal adrenal glands for predicting complications in the ante- and early neonatal period in pregnant women with placental dysfunction. *Obstetrics. Gynecology. Genetics*. 5 (2): 19–24.
7. Edwards L, Hui L. (2018). First and second trimester screening for fetal structural anomalies. *Seminars in fetal & neonatal medicine*. 23 (2): 102–111. doi: 10.1016/j.siny.2017.11.005.
8. Elsayes KM, Trout AT, Friedkin AM, Liu PS, Bude RO, Platt JF, Menias CO. (2009). Imaging of the placenta: a multimodality pictorial review. *Radiographics: a review publication of the Radiological Society of North America, Inc.* 29 (5): 1371–1391. doi: 10.1148/rg.295085242.
9. Ergenoğlu MA, Yeniel AÖ, Akdemir A, Akercan F, Karadadaş N. (2013). Role of 3D power Doppler sonography in early prenatal diagnosis of Galen vein aneurysm. *Journal of the Turkish German Gynecological Association*. 14 (3): 178–181. doi: 10.5152/jtgga.2013.87847.
10. European Platform on Rare Disease Registration. (2021, Mar 1). Prevalence charts and tables. European Commission. URL: [https://eu-rd-platform.jrc.ec.europa.eu/eurocat/eurocat-data/prevalence\\_en](https://eu-rd-platform.jrc.ec.europa.eu/eurocat/eurocat-data/prevalence_en).
11. Gaitanis J, Tarui T. (2018). *Nervous System Malformations. Continuum (Minneapolis, Minn)*. 24 (1): 72–95. doi: 10.1212/CON.0000000000000561.
12. Gordienko IYu, Tarapurova OM, Nikitchyna TV, Vashchenko OO, Grebinichenko GO, Shevchenko OA, Velichko AV. (2017). Congenital CNS defects in the fetus as markers of chromosomal pathology. *Obstetrics. Gynecology. Genetics*. 3: 42–46.

13. Grebinichenko GO, Gordienko Yu, Luk'yanova IS, Dzyuba OM, Medvedenko GF. (2021). The state of the provisional organs in the fetus with vital and lethal anomalies (literature review) *Ukrainian Journal of Perinatology and Pediatrics*. 4 (88): 44–51. [Гребініченко ГО, Гордієнко Ю, Лук'янова ІС, Дзюба ОМ, Медведенко ГФ. (2021). Стан провізорних органів у плодів при вітальних та летальних аномаліях (огляд літератури). *Український журнал Перинатологія і Педіатрія*. 4 (88): 44–51]. doi: 10.15574/PP.2021.88.44.
14. Grebinichenko GO, Gordienko Yu, Slipov OK. (2020). Clinical outcomes in congenital diaphragmatic hernia of the fetus *Health of woman*. 8 (154): 47–53. [Гребініченко ГО, Гордієнко Ю, Слєпов ОК. (2020). Клінічні наслідки при вродженій діафрагмальній грижі у плода. *Здоров'є жінчини*. 8 (154): 47–53]. doi: 10.15574/HW.2020.154.47.
15. Hwang DY, Dworschak GC, Kohl S, Saisawat P, Vivante A, Hilger AC, Reutter HM, Soliman NA, Bogdanovic R, Kehinde EO, Tasic V, Hildebrandt F. (2014). Mutations in 12 known dominant disease-causing genes clarify many congenital anomalies of the kidney and urinary tract. *Kidney international*, 85 (6): 1429–1433. doi: 10.1038/ki.2013.508.
16. Karri K, Deole N, Engineer N. (2010). Prenatally diagnosed central nervous system anomalies: a 10-year experience. *Archives of Disease in Childhood — Fetal and Neonatal Edition* 2010. 95: Fa24–Fa25.
17. Malinger G, Paladini D, Haratz KK, Monteagudo A, Pilu GL, Timor—Tritsch IE. (2020). ISUOG Practice Guidelines (updated): sonographic examination of the fetal central nervous system. Part 1: performance of screening examination and indications for targeted neurosonography. *Ultrasound in obstetrics & gynecology : the official journal of the International Society of Ultrasound in Obstetrics and Gynecology*. 56 (3): 476–484. doi: 10.1002/uog.22145.
18. Mortazavi MM, Griessenauer CJ, Foreman P, Bavarsad Shahripour R, Shoja MM, Rozzelle CJ, Tubbs RS, Fisher WS, Fukushima T. (2013). Vein of Galen aneurysmal malformations: critical analysis of the literature with proposal of a new classification system. *Journal of neurosurgery. Pediatrics*. 12 (3): 293–306. doi: 10.3171/2013.5.PEDS12587.
19. Rodriguez MM. (2014). Congenital Anomalies of the Kidney and the Urinary Tract (CAKUT). *Fetal and pediatric pathology*. 33 (5–6): 293–320. doi: 10.3109/15513815.2014.959678.
20. Sadler TW. (2012). *Langman's Medical Embryology*. 12th ed. Baltimore, Philadelphia. Lippincott Williams & Wilkins, Wolters Kluwer: 400.
21. Syngelaki A, Hammami A, Bower S, Zidere V, Akolekar R, Nicolaides KH. (2019). Diagnosis of fetal non-chromosomal abnormalities on routine ultrasound examination at 11–13 weeks' gestation. *Ultrasound in obstetrics & gynecology : the official journal of the International Society of Ultrasound in Obstetrics and Gynecology*. 54 (4): 468–476. doi: 10.1002/uog.20844.
22. Truba I, Lukianova I, Medvedenko G, Lazoryshynets V. (2020). The Features of Pregnancy, Early Neonatal Period and Tactics of Surgical Treatment in Newborn with Hypoplastic Aortic Arch (First-Hand Experience). *Ukrainian Journal of Cardiovascular Surgery*. 1 (38): 37–43. doi: 10.30702/ujcvcs/20.3803/009037-043.
23. Vivante A, Kohl S, Hwang DY, Dworschak GC, Hildebrandt F. (2014). Single-gene causes of congenital anomalies of the kidney and urinary tract (CAKUT) in humans. *Pediatric nephrology (Berlin, Germany)*. 29 (4): 695–704. doi: 10.1007/s00467-013-2684-4.
24. WHO. (2022). Newborns: improving survival and well-being. URL: <https://www.who.int/news-room/fact-sheets/detail/newborns-reducing-mortality>.

#### Відомості про авторів:

**Лук'янова Ірина Сергіївна** — д.мед.н., проф., керівник відділення променевої діагностики та пренатальної кардіології ДУ «ІПАГ імені акад. О.М. Лук'янової НАМН України». Адреса: м. Київ, вул. П. Майбороди, 8; тел. (044) 483-14-46. <https://orcid.org/0000-0002-6340-5668>.

**Гордієнко Ірина Юрївна** — д.мед.н., проф., зав. відділення медицини плода ДУ «ІПАГ імені акад. О.М. Лук'янової НАМН України». Адреса: м. Київ, вул. П. Майбороди, 8; тел. (044) 483-92-39. <https://orcid.org/0000-0001-7594-4880>.

**Медведенко Галина Федорівна** — к.мед.н., лікар вищої категорії відділення променевої діагностики та пренатальної кардіології ДУ «ІПАГ імені акад. О.М. Лук'янової НАМН України». Адреса: м. Київ, вул. П. Майбороди, 8. тел. (044) 483-14-46.

**Гребініченко Ганна Олександрівна** — д.мед.н., ст. дослідник, ст.н.с. відділення медицини плода ДУ «ІПАГ імені акад. О.М. Лук'янової НАМН України». Адреса: м. Київ, вул. П. Майбороди, 8; тел. (044) 483-92-39. <https://orcid.org/0000-0003-4391-6724>.

**Тарасюк Борис Андрійович** — д.мед.н., ст. дослідник, гол.н.с. відділення променевої діагностики та пренатальної кардіології ДУ «ІПАГ імені акад. О.М. Лук'янової НАМН України»; заст. директора ДУ «Інститут ядерної медицини і променевої діагностики». Адреса: м. Київ, вул. П. Майбороди, 8; тел. (044) 483-14-46. <https://orcid.org/0000-0003-4051-9707>.

Стаття надійшла до редакції 02.06.2022 р.; прийнята до друку 15.09.2022 р.