

УДК 616-009.17+616.74-009.7-053.2

**О.А. Ошлянська<sup>1,2</sup>, А.Г. Арцимович<sup>1,2</sup>, Т.Г. Надточій<sup>2</sup>**

## **Синдром м'язової слабкості та міалгії в педіатричній практиці на клінічних прикладах**

<sup>1</sup>Національний університет охорони здоров'я України імені П.Л. Шупика, м. Київ

<sup>2</sup>ДУ «Інститут педіатрії, акушерства і гінекології імені академіка О.М. Лук'янової НАМН України», м. Київ

Ukrainian Journal of Perinatology and Pediatrics. 2022. 1(89): 35-44; doi 10.15574/PP.2022.89.35

**For citation:** Oshlyanska OA, Artsymovych AG, Nadtochiy TG. (2022). Syndrome of muscle weakness and myalgia in pediatric practice on clinical examples. Ukrainian Journal of Perinatology and Pediatrics. 1(89): 35-44. doi 10.15574/PP.2022.89.35

Наведено дані щодо основних причин м'язової слабкості в дітей. Обговорено клінічні особливості захворювань, які можуть супроводжуватися м'язовою слабкістю. Акцентовано увагу на можливостях диференційної діагностики синдрому м'язової слабкості в дітей завдяки використанню різних методів обстеження. Запропоновано алгоритм диференційно-діагностичного пошуку при м'язовій слабкості. На клінічних прикладах показано можливість його застосування в педіатричній практиці. Незважаючи на певні спільні риси в дебюті захворювання в зазначених випадках, детальне обстеження дає змогу відокремити вроджені та набуті причини ураження м'язів і скерувати пацієнта для призначення йому відповідного лікування.

Слід зазначити, що м'язова слабкість є досить частим симптомом у дитини. Частіше вона не пов'язана з ураженням самих м'язів. Причини хронічної слабкості суттєво різняться в дітей різного віку. У дитини з клінічними ознаками м'язової слабкості необхідно провести ретельне обстеження, спрямоване передусім на виключення різноманітних тяжких захворювань.

Дослідження виконано відповідно до принципів Гельсінської декларації. На проведення досліджень отримано інформовану згоду батьків дітей.

Автори заявляють про відсутність конфлікту інтересів.

**Ключові слова:** діти, м'язова слабкість, диференційна діагностика.

### **Syndrome of muscle weakness and myalgia in pediatric practice on clinical examples**

**O.A. Oshlyanska<sup>1,2</sup>, A.G. Artsymovych<sup>1,2</sup>, T.G. Nadtochiy<sup>2</sup>**

<sup>1</sup>Shupyk National Healthcare University of Ukraine, Kyiv

<sup>2</sup>SI «Institute of Pediatrics, Obstetrics and Gynecology named after academician O.M. Lukyanova of the NAMS of Ukraine», Kyiv

The article presents data on the main causes of muscle weakness in children and discusses the clinical features of diseases that may be accompanied by muscle weakness. Emphasis is placed on the possibilities of differential diagnosis of muscle weakness syndrome in children through the use of various methods of examination. The algorithm of differential diagnostic search at muscular weakness is offered. The possibility of its application in pediatric practice is demonstrated on clinical examples. Despite certain common features in the onset of the disease in the presented cases, a detailed examination makes it possible to distinguish between congenital and acquired causes of muscle damage and refer the patient for appropriate treatment.

It should be noted that muscle weakness is a fairly common symptom in a child. More often it is not associated with damage to the muscles themselves. The causes of chronic weakness differ significantly in children of all ages. In a child with clinical signs of muscle weakness, it is necessary to conduct a thorough examination, aimed primarily at excluding various serious diseases.

The research was carried out in accordance with the principles of the Helsinki Declaration. The informed consent of the patient was obtained for conducting the studies.

No conflict of interests was declared by the authors.

**Key words:** children, muscle weakness, differential diagnosis.

**М'**язова слабкість, тобто відчуття зниження м'язової сили, є однією з найчастіших скарг батьків при зверненні дітей до лікарів. Але в більшості випадків пацієнти насправді мають на увазі втому або утруднення рухів у зв'язку з іншими причинами (наприклад, через біль) при збереженій м'язовій силі. М'язова слабкість може бути генералізованою або локальною, розвиватися раптово або поступово, і залежно від її причини в пацієнта можуть виявлятися інші симптоми. Слабкість деяких груп м'язів може призводити до окорухових порушень, дизартрії, дисфагії або утруднення дихання [12]. Біль у м'язах (міалгія) часто супроводжує м'язову слабкість, оскільки при ураженні м'язів будь-яке навантаження може бути надмірним і призводити до розвитку вторинних метаболічних порушень у м'язах.

Причини м'язової слабкості різноманітні і поділяються на вроджені та набуті, гострі та хронічні. До вроджених причин м'язової слабкості належать генетичні захворювання, перинатальні ураження, деякі ендокринопатії; до набутих — інфекційні та ідіопатичні міопатії, ендокринні порушення. Усі вони можуть мати як гострий, так і хронічний перебіг [12].

Оскільки педіатри є першими лікарями, до яких звертаються діти зі скаргами на м'язову слабкість, ці лікарі мають швидко зорієнтуватися щодо правильної тактики дій у таких випадках і розуміти, до якого фахівця слід скерувати дитину для дообстеження. Тому детальніше необхідно зупинитися на клінічних особливостях перших проявів різноманітних хвороб, які супроводжуються синдромом м'язової слабкості. Передусім слід обговорити причини хронічної м'язової слабкості.

## КЛІНІЧНИЙ ВИПАДОК

Якщо такі симптоми спостерігаються в дитини *в перші 6 місяців життя*, то, частіше за все, вони мають вроджену природу та обумовлені або генетичними причинами (синдроми Дауна, делеції 22q13, дефіцит 3-метилкротоніл-КоА-карбоксилази, ахондроплазія, міопатії, хвороби Краббе, Айкарді, Лея, Марфана, метилмалонова ацидемія, хвороби накопичення, синдроми Патау, Вільямса тощо); або є наслідком вроджених вад розвитку (вроджена мозочкова атаксія, диспраксія, гіпотиреоз, гіпотонічний дитячий церебральний параліч) чи внутрішньоутробної інтоксикації (наприклад, бензодіазепінами). Набуті хвороби, що супроводжуються м'язовою слабкістю, зазвичай маніфестують значно пізніше 6-місячного віку. Серед них центральне місце також посідають генетичні хвороби з поступовим механізмом розвитку (спінальні м'язові атрофії, метахроматична лейкодистрофія тощо); проте можуть бути розглянуті й інфекційні захворювання (енцефаліт, синдром Гієна—Барре, інфекційні міозити, ботулізм, менінгіт, поліомієліт, сепсис); токсичні ураження (отруєння ртуттю); хвороби з автоімунним механізмом розвитку (міастенія, патологічні реакції на вакцинацію, ювенільний дерматомиозит); деякі набуті неврологічні захворювання (черепно-мозкові травми) [12].

У 1900 р. видатний німецький невролог Г. Оппенгейм уперше *в дітей молодшого віку* описав стан, основним проявом якого була м'язова гіпотонія. У 1958 р. Грінфілд запропонував вживати термін «*млява дитина*» («*florpy baby*») у дітей раннього віку, у яких у період становлення моторних навичок розвивається гіпотонія у вигляді «розпластаної» пози, зниження опору в суглобах при пасивних рухах, збільшення амплітуди рухів у суглобах із затримкою моторного розвитку [10]. Для його виявлення існують прості проби: тракція за ручки в положенні лежачи, горизонтальне і вертикальне підвішування дитини. У підозрілих випадках слід насамперед виключити сепсис, інфекційні захворювання (менінгіт, енцефаліт), вроджені вади серця, гіпотиреоз, порушення харчування, метаболічні порушення (ренальний тубулярний некроз, гіперкальціємія) або медикаментозні інтоксикації в матері немовляти (нейролептики, бензодіазепіни, снодійні, магnezія тощо).

Якщо в дитини прояви м'язової слабкості обумовлені *неврологічною патологією*, то поступово будуть додаватися й інші симптоми з боку нервової системи. Так, у разі ураження центральної нервової системи гіпотонія може змі-

нюватися на спастичність, рефлекси можуть бути посилені (на відміну від периферичного ураження), можуть бути судоми, затримка розвитку. Передусім доцільно розглянути можливість розвитку перинатальних уражень центральної нервової системи, тому дитина має бути негайно консульгована неврологом. Також доцільно нагадати, що особливості клінічних проявів залежать певною мірою від локалізації ураження в нервовій системі. Так, при ураженні вищого мотонейрону в дитини спостерігається зниження і тону м'язів, і рефлексів, при ураженні нижніх мотонейронів, крім гіпорексії і млявості, відмічатимуться ще й м'язові фасцикуляції. При м'язових атрофіях слабкість більше виражена в дистальних відділах, особливо нижніх кінцівок. Якщо в дитини відмічається патологія нервово-м'язового з'єднання (міастенія), слабкість буде не постійною, а наростатиме під час фізичного навантаження. Дифузне ураження самих м'язів (міопатії) викликати здебільшого перші прояви у групах великих м'язів (проксимальні відділи кінцівок) [3].

*Вроджені ураження нервової системи* є першою провідною причиною *хронічної* «периферичної» гіпотонії, до яких належить спінальна м'язова атрофія, вроджені структурні міопатії та вроджені м'язові дистрофії, які є різномірною групою патологій з переважно генетичними дефектами.

Другою рідкісною групою захворювань, серед провідних синдромів яких є постійна м'язова слабкість, є *мітохондріальні хвороби*, які належать до спадкових хвороб, обумовлених дефектами мітохондріальної ДНК. Їх клінічні прояви різноманітні, проте, крім м'язової слабкості, їм притаманні певні спільні риси: ураження органів чуттів, інсультподібні епізоди, розвиток кардіоміопатії, гастроінтестинальні ураження з потенційним розвитком гіпотрофії та з кризами, які подібні до ацетонемічних синдромів. В якості скринінгових досліджень використовуються дослідження вмісту лактат / пірувату та амонію в крові, а для підтвердження діагнозу мають бути виконані генетичні дослідження [4,9].

Третьою групою генетично-обумовлених уражень, які є причиною хронічної м'язової слабкості, є *метаболічні порушення при хворобах накопичення*, серед яких центральне місце відносно розвитку м'язової слабкості посідають органічні ацидурії (група спадкових захворювань, обумовлених накопиченням органіч-

них амінокислот). Крім млявості, сонливості та порушення дихання, у пацієнтів із хворобами накопичення спостерігаються і гострі періодичні напади знерухомлення, судом, блювання, відмови від їжі, порушення випорожнення, які провокуються змінами режиму харчування, голодуванням або жировим перевантаженням. У дитини під час обстеження можуть відмічатися й цитопенії, гіпоглікемія, підвищення рівня трансаміназ, метаболічний ацидоз [2]. Сьогодні для скринінгу хвороб накопичення використовується поряд із тонкошаровою хроматографією (ТШХ), визначення активності дефектних ферментів у кров'яних краплях, а для підтвердження діагнозу проводяться генетичні дослідження. У підозрілих випадках щодо мітохондріальних хвороб або хвороб накопичення дитина має бути скерована до генетика.

*Причини набутої хронічної м'язової слабкості в дитини дошкільного та шкільного віку* зовсім інші. Серед них переважають різноманітні інтоксикації, гіпоксичні стани, порушення обміну речовин, вегетативні порушення та суто ураження м'язів.

*Синдром вегетативної дисфункції* є найпоширенішою «маскою» органічних уражень м'язів і нервової системи, коли діти висловлюють скарги на загальну слабкість, проте водночас вегетативна дисфункція супроводжується численною кількістю інших скарг, у тому числі з боку вісцеральних органів, виразними психоемоційними змінами. Вегетативні порушення частіше спостерігаються в підлітків з астеничною тілобудовою, в анамнезі яких часто відмічаються перинатальні ураження центральної нервової системи та ваготонічні кризи. Під час огляду пацієнтів із вегетативними дисфункціями ознаки органічних уражень із боку опорно-рухового апарату та вогнищеві зміни нервової системи не виявляються, результати загальноклінічних досліджень також не відрізняються від нормальних значень [11].

*Анемії* в дітей також можуть бути частою причиною скарг на слабкість. Поряд із ними відмічаються скарги, подібні вегетативним порушенням, такі як запаморочення, задишка, серцебиття, шум у вухах, погана переносимість фізичних навантажень. Діти з анеміями бліді, часто в них вислуховується систолічний шум на верхівці серця, відмічається низький артеріальний тиск. В анамнезі дітей з хронічними анеміями може спостерігатися зростання частоти гострих респіраторних захворювань, а в разі

залізодефіциту діти можуть скаржитися ще на зміни смакових переваг і/або парестезії язика, у них спостерігаються і трофічні порушення шкіри та її дериватів [7].

М'язовою слабкістю проявляється не лише дефіцит заліза, але й *дефіцит інших кофакторів*, необхідних для процесу м'язового скорочення (цинк, магній, метіонін, вітаміни групи В, кальцій і/або вітамін D, йод, вітамін Е). Тому в незрозумілих випадках доцільно досліджувати їх вміст у біологічних рідинах хворої дитини [12].

*До метаболічних порушень*, для яких притаманна хронічна м'язова слабкість, належить і хронічна хвороба нирок, при пошуку інших проявів якої слід звернути увагу на зміну кількості сечі в дитини, свербіж шкіри, гіркоту в роті, посмикування м'язів. Як скринінгові розглядаються біохімічні дослідження крові та загальний аналіз сечі [12].

Серед *ендокринних порушень*, які найчастіше маніфестують хронічною м'язовою слабкістю, необхідно виділити гіпотиреоз і хронічний гіпокортицизм. Для гіпотиреозу характерні мікседематозне обличчя, осиплість голосу, сухість шкіри, випадіння волосся, надмірна маса тіла, порушення моторики шлунково-кишкового тракту [5]. Під час огляду дитини можна виявити брадикардію, зниження рефлексів. У загальноклінічних дослідженнях частим проявом є анемія. Для виявлення гіпотиреозу у хворого передусім визначають вміст тиреотропного гормону та тироксину в крові. Хронічний гіпокортицизм [5] проявляється спочатку гіперпигментацією шкіри, зниженням маси тіла, періодичними симптомами обстипачей та діареї, артеріальною гіпотензією. Характерними лабораторними ознаками є гіпоглікемія, зниження вмісту кортизолу та альдостерону в крові. Безумовно, обов'язковою в підозрілих щодо ендокринопатій випадках є консультація ендокринолога.

Серед *набутих уражень нервової системи* до зниження сили м'язів призводять полінейропатії та постполіомієлітний синдром.

*Поліомієліт* є керованою інфекційною хворобою, проте внаслідок низького рівня щеплення в Україні ризик його розвитку зростає в невакцинованих, особливо в пацієнтів із гуморальним імунодефіцитом. Перші його ознаки відповідають гострому респіраторному та інтестинальному захворюванню, потім розвивається м'язовий спазм, далі прогресуючий млявий параліч із порушенням чутливості [12]. Важливою опцією для його виявлення є оцінка

## КЛІНІЧНИЙ ВИПАДОК

епідеміологічного та вакцинального анамнезу і своєчасне скерування дитини до дитячого інфекціоніста та імунолога.

*Синдром Гієна—Барре* є гострим автоімунним демієлінізуючим ураженням периферичної нервової системи. Передують йому цитомегаловірусна, Ебштейн—Барр—вірусна інфекція, камфілобактерна, мікоплазмозна інфекція, оперативне втручання, переохолодження. Описані випадки розвитку аналогічних станів і в реконвалесцентів COVID-19. Хвороба починається гостро, без лихоманки, виникають виразний соматичний біль, парестезії та моторно-сенсорне ураження із симетричною м'язовою слабкістю та порушенням чутливості (70% випадків), інколи у хворих спостерігаються прояви атаксії та порушень функції черепно-мозкових нервів [13].

*Ураження м'язів* є насправді не поширеною причиною слабкості дитини. Для нього характерні симптоми міалгій, зовнішні зміни м'язів і розвиток вторинних деформацій опорно-рухового апарату при тривалому ураженні.

Хвороби, що уражують м'язи, бувають не-запального генезу (вроджені, метаболічні) або запального (міозити). Міозити бувають токсичні (застосування глюкокортикоїдів, статинів, вінкристину, колхіцину, плаквенілу,  $\alpha$ -інтерферону, кокаїну тощо), посттравматичні (гостра кривошия), вірусні (викликані вірусами грипу, вірусом імунодефіциту людини, ентеровірусами, коронавірусами тощо), бактеріальні негнійні (туберкульоз, ботулізм тощо), гострі гнійні міозити (при сепсисі, остеомієліті), паразитарні. Окремо виділяють прогресуючу фіброзуючу осифікуючу міопатію та ідіопатичні запальні міопатії.

*Інфекційні міозити* є достатньо частими. Вони характеризуються певними клінічними особливостями: є ознаки інфекції або вона передувала, початок гострий, можуть відмічатися зміни шкіри над ураженими м'язами, руки обмежені, міалгії переважають над м'язовою слабкістю, при чому біль максимально виражений під час рухів, які призводять до розтягнення ураженого м'язу.

Серед бактеріальних причин міозитів доцільно виділити ботулізм і спірохетози. *Ботулізм* можна запідозрити в разі наявності певних епідеміологічних особливостей (вживання консервованих продуктів, поранення, ятрогенні втручання тощо). Характерним проявом його є ураження черепно-мозкових нервів із птозом, диплопією, дисфагією, порушенням

мовлення за відсутності сенсорної недостатності [12].

Ризик захворювання на *лептоспіроз* є в осіб, які мали ослиніння тваринами або купалися в прісних водоймах. Починається захворювання частіше влітку з катаральних явищ, лихоманки, болю в м'язах, грудях, може одразу спостерігатися синдром жовтяниці або геморагічний синдром. Характерною є наявність другої патоімунної фази лептоспірозу з розвитком іридоцикліту, менінгіту, периферійної нейропатії, що також проявлятиметься хронічною м'язовою слабкістю [12].

*Бореліоз* розвивається після укусу іксодового кліща, найбільш характерним явищем хронічної хвороби є розвиток виразної міалгії спочатку біля місця присмокування, потім генералізованої та ураження розташованих поряд суглобів [12].

*Трихinelоз* є паразитарною інвазією, яка обумовлена вживанням недостатньо термічно обробленого м'яса і проявляється в дебюті захворювання абдомінальним болем, лихоманкою, періорбітальним набряком із подальшим розвитком поліміозиту з переважною болючістю дихальних і жувальних м'язів, виразною еозинофілією та еозинофільними ураженнями внутрішніх органів (серця, легень, шлунково-кишкового тракту) [12].

Найчастіший серед *ідіопатичних запальних міопатій* у дитинстві є *ювенільний дерматоміозит*. Захворювання в дитинстві здебільшого проявляється не лише ураженням м'язів, але й патогномонічним ураженням шкіри у вигляді геліотропної еритеми (пурпурно-червоне геліотропне висипання на повіках), симптомом Готтрона (пурпурно-червона з лущинням або атрофічна еритема на розгинальній поверхні кистей над дрібними суглобами) і/або еритеми на розгинальній поверхні кінцівок. Також, як і для інших уражень м'язів, проксимальна м'язова слабкість у хворих на ювенільний дерматоміозит супроводжується підвищенням активності ферментів міолізу в сироватці крові хворого: креатинфосфокінази (КФК), лактатдегідрогенази (ЛДГ) та альдолази.

Міопатичний синдром при ювенільному дерматоміозиті (ЮДМ) частіше має підгострий початок, поступово розвивається прогресуюча проксимальна і загальна м'язова слабкість, зміна ходи, навіть до знерухомлення та неможливості дитини утримувати голову з приєднанням дистонії, дисфагії і порушенням акту дихання. Характерні болючість м'язів при паль-

**Диференційний діагноз ювенільного дерматомиозиту та інших запальних міопатій**

Таблиця 1

Патологія	ЮДМ	Інші запальні міопатії
Ураження серця	+	-
Гепатолієнальний синдром	-	-
Ураження шкіри	+	+/-
Органи чуття	-	-
Зміни в загальному аналізі крові	+/-	+
Імунологічні зміни	↑γ-глобуліни +/- автоантитіла до Jo1, Mi2 тощо	↑γ-глобуліни антитіла до бруцел, поліовірусів, лептоспір, трихінел, борелій, збудника ботулізму тощо
↑КФК, ЛДГ	+	+
Прокальцитонін у крові	-	+/-
Зміни рівня глюкози в крові	-	-
K+,Na+	-	-
Ca++/в.Д	+	-
Паратгормон	-	-
Лактат / піруват / амоній	-	-
↓кортизол	+/-	-
↓Т4	-	-

**Потенційні можливості застосування додаткових лабораторних та інструментальних досліджень для виявлення причин м'язової слабкості в дитини**

Таблиця 2

Дослідження	Дає змогу	Не дає змоги
КФК, ЛДГ, альдолаза в сироватці крові	виявити руйнування м'язів	виявити причину міопатії
ЕМГ	відрізнити ураження м'язів і периферичних нервів	виявити механізми ураження
МРТ м'язів	виявити ознаки запалення	уточнити причину запалення
МРТ нервової системи	виявити локалізацію ураження	не завжди є раннім проявом
Генетичні дослідження	уточнити діагноз у разі підозри на конкретну нозологію	встановити діагноз у разі неуточненого дефекту або наявності кількох мутацій у гетерозиготному стані
Серологічні дослідження	виявити маркери інфекцій та інвазій	вузька спрямованість
	автоімунні (антитіла до міоцитів, ацетилхолінестерази, scl-pm, Mi2, Jo1, U1 RNP, SRP, TIF1-γ, ARS, NXP2/MJ тощо)	низька частота виявлення, відсутність у циркуляції не дає змоги виключити захворювання
Біопсія м'язів	«золотий» стандарт для уточнення діагнозу	не використовується рутинно; необхідні численні дослідження з певною метою

паціє, їх ущільнення, а при деструкції м'язів відмічається, навпаки, їх тістувата консистенція. У подальшому розвиваються м'язові атрофії, особливо виражені за неадекватності або недостатньої ефективності терапії. У дебюті захворювання в разі його поступового початку відмічається зростання частоти респіраторних захворювань. Лабораторні ознаки системної запальної відповіді (підвищення С-реактивного білка (СРБ), швидкості осідання еритроцитів (ШОЕ), лейкоцитоз тощо) слабо виражені або відсутні. Транзиторний автоімунний міозит може спостерігатися і при інших системних хворобах сполучної тканини (системний червоний вовчак, системний склероз, перехресні синдроми) [1,14].

Передусім для призначення своєчасної адекватної терапії та запобігання швидкій інвалідації дитини слід відокремити ЮДМ від інших запальних міопатій (табл. 1).

Для того, щоб відрізнити м'язові та позамускулярні причини м'язової слабкості, слід призначати пацієнтові *додаткові дослідження*, які мають різну діагностичну значущість: оцінка активності ферментів міопатії, електроміографію (ЕМГ), магнітно-резонансну томографію (МРТ), визначення антитіл тощо (табл. 2).

Отже, лише всебічне обстеження пацієнта з м'язовою слабкістю дасть змогу виявити її причини.

У складних випадках спектр рекомендованого дослідження має бути розширений. До нього

Диференційний діагноз запальних міопатій та генетичних захворювань

	ЮДМ	Інші запальні міопатії	Вроджені міопатії	Хвороби накопичення	Мітохондріальні хвороби	Ендокринопатії
ТШХ АК, вуглеводів	-	-	-	+	-	-
Генетичні дослідження	-	-	+	+	+	-
МРТ ГМ/СМ	-	-	+	-	+	-
ЕМГ	+ ↓сили, скорочення, поліфазія потенціалів дії, спонтанна активність	+ ознаки денервації	-	+/-		-
МРТ м'язів	підвищена васкуляризація, набряк, інфільтрація	атрофія, асиметрія, зміни структури, жирове заміщення ознак, запалення немає				-

додаються тонкошарова хроматографія амінокислот (ТШХ АК), генетичні дослідження, які дають змогу відрізнити генетичну патологію (вроджені міопатії, хвороби накопичення, мітохондріальні хвороби) від міозиту (табл. 3).

Вважається, що остаточним методом диференційної діагностики може бути проведення біопсії м'язів, проте бажано уникати такого методу.

Слід розглянути далі деякі причини *гострої м'язової слабкості*, серед яких частіше спостерігаються ендокринні, такі як вагоінсулярна та гіпоадrenalова кризи [13].

**Вагоінсулярна криза** розвивається частіше в дітей молодшого віку, які перенесли перинатальне ураження центральної нервової системи, характеризується слабкістю, запамороченням, нудотою, артеріальною гіпотензією, брадикардією, порушенням дихання, відчуттям нестачі повітря, шкіра дитини волога та гіперемована, може бути дисфункція травного тракту, мимовільне виділення сечі, часто спостерігається і післякризова астения. Під час лабораторних досліджень характерним проявом є зниження рівня глюкози в крові.

**Гіпоадrenalова криза** є проявом невідповідності потреби та кількості гормонів кори наднирників, частіше розвивається на тлі крововиливу в наднирники або хронічної хвороби нирок. Проявляється раптовою загальною слабкістю, нудотою, блюванням, діареєю, ознаками зневоднення, перитонізмом, гострою серцево-судинною недостатністю (блідість, акроціаноз, малий частий пульс, зниження артеріального тиску). Маркерними лаборатор-

ними дослідженнями є гіпонатріємія та гіперкальціємія.

На рисунку схематично зображено узагальнений алгоритм диференційної діагностики в дітей зі скаргами на міалгії та м'язову слабкість.

Нижче наведено застосування алгоритму на таких клінічних прикладах. Дослідження виконано відповідно до принципів Гельсінської декларації. На проведення досліджень отримано інформовану згоду батьків дітей.

#### Клінічний випадок 1

**Дитина Б.**, дівчинка, віком 5 років. З анамнезу відомо, що в дитини відмічалася затримка мовлення, проте моторний розвиток був відповідно до віку. Вакцинована за календарем щеплення, реакцій не було. Слабкість дитини мати помітила з лютого 2021 року, коли дитина стала більше сидіти, відмовлялася від активних ігор, стала проситися на руки. Консультована ортопедом, ортопедична патологія виключена. Навесні 2021 року, зі слів матері (медична документація не надана), перенесла пієлонефрит. З травня 2021 року дитина почала більше скаржитися на біль у ногах, порушилася хода, не могла стати на ніжки. Повторно оглянута кілька разів ортопедом, запідозрений транзиторний коксит, призначені короткі курси нестероїдних протизапальних препаратів, ефект частковий. Попередньо встановлений діагноз «Хвороба Пертеса», проте під час рентгенографії кульшових суглобів характерні зміни не виявлені. Госпіталізована до НПЦ дитячої ревматології та ТСДПРЗ ДУ «ІПАГ імені академіка О.М. Лук'янової НАМН України» у вересні 2021 року для дообстеження. Під час огляду

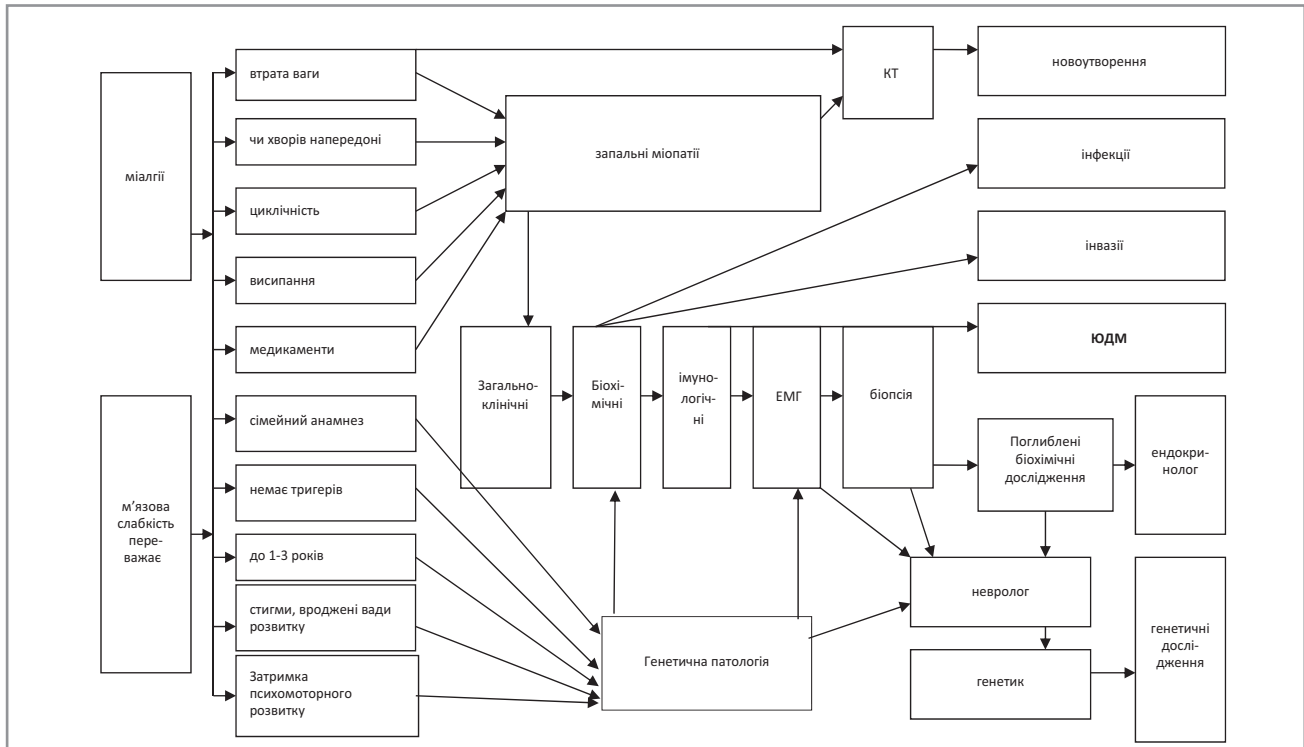


Рис. Алгоритм диференційної діагностики міопатичного синдрому в дітей

дитина висловлювала скарги на біль у нижніх кінцівках, була емоційно лабільною. Ходити самостійно відмовлялася. При наполяганні на ходьбі звертало на себе увагу, що хода дівчинки була змінена, качкоподібна. Присісти самостійно чи залізти на кушетку, зійти сходами дитина не могла. Усі суглоби – без локальної гіпертермії чи гіперемії, не набрякли, об'єм рухів у них був повний. М'язова сила в нижніх кінцівках суб'єктивно суттєво знижена, консистенція м'язів нижніх кінцівок тістоподібна, проте болючість при пальпації не відмічена. Рухи верхніх кінцівок суттєво не порушені, зовнішні зміни не відмічені. Кальцинати м'яких тканин під час огляду не виявлені. Шкірні покриви бліді, чисті, видимі слизові без виразок і будь-яких проявів запалення. Ковтання не порушене, м'яке піднебіння не нависає. Дихання вільне самостійне, аускультативно та перкуторно в легенях без особливостей. Вогнищевих неврологічних порушень немає. Тони серця при аускультативі звучні, серцевий ритм правильний, межі відносної серцевої тупості – у межах фізіологічної норми. Живіт м'який, безболісний, доступний глибокій пальпації. Печінка та селезінка не виступають з-під реберних дуг. Зі слів матері, дитина схильна до закрепів; сечовипускання не порушене.

Під час обстеження в загальному аналізі крові виявлена анемія (гемоглобін – 96 г/л, еритроцити – 4,28 Г/л, КП – 0,321), лейкоцити –  $4,87 \times 10^9$ /л (лейкоцитарна форму-

ла відповідає віку), тромбоцити –  $404 \times 10^9$ /л, ШОЕ – 4 мм/год. Оскільки анемія була гіпохромною, це потребувало додаткового дослідження обміну заліза.

**Біохімічне дослідження крові** – без суттєвих особливостей, активність загальної КФК – 77 Од/л (норма – 26–192 Од/л), у динаміці – 59 Од/л; ЛДГ – 203 Од/л (норма – 120–300 Од/л); СРБ не підвищений (1,11 мг/л), залізо сироваткове – 3,24 мкмоль/л (норма – 5,83–34,5 мкмоль/л); феритин – 10,3 нг/мл (норма – 13–150 нг/мл); трансферин – 3,11 г/л (норма – 2–3,6 г/л); відсоток насичення трансферину – 4,06% (норма – 20–55%); фолієва кислота – 1,45 нг/мл (норма – 3,89–26,8 нг/мл); ціанокобаламін – 302 пг/мл (норма – 197–771 пг/мл). Отримані результати досліджень свідчать про наявність залізодефіцитного стану, тому дитині рекомендовано додаткове лікування.

**Результати імунологічного обстеження:** антинуклеарні антитіла (ANA) <0,3 U/ml (негативні); PM-Scl антитіла IgG <0,3 U/ml (негативні); Mi-2 антитіла IgG <0,4 U/ml (негативні); SS-A/Ro антитіла IgG <0,3 U/ml (негативні); вміст IgA в сироватці крові – 1,8 г/л (вікова норма – 0,5–2,2 г/л), IgG – 13,6 г/л (норма – 5,4–14,2 г/л), IgM – 1,25 г/л (норма – 0,4–2,0 г/л), дали змогу виключити імунодефіцити та міопатії аутоімунного генезу.

## КЛІНІЧНИЙ ВИПАДОК

*Загальний аналіз сечі:* без суттєвих порушень, крім відміченої оксалурії.

*Копрологічне дослідження:* наявність нейтрального жиру та крохмальних зерен, патологічні домішки слизу; м'язові волокна — 1–2 у п.з.; рослинна клітковина — 16–21 у п.з.; йодофільна флора помірно.

*Електронейроміографія:* швидкість проведення збудження сенсорними та моторними волокнами нервів нижніх кінцівок, скоротлива здатність м'язів екстензорів та флексорів стоп — у межах норми (ЕМГ-ознаки зниження функції периферичних нервів не виявлені). За даними голкової ЕМГ спонтанна активність обстежених м'язів не виявлена. Потенціали рухових одиниць помірно знижені, відмічений міопатичний тип рекрутування рухових одиниць. Отже, за даними ЕМГ виявлені ознаки помірно виражених незапальних міогенних (міопатичних) змін у м'язах нижніх кінцівок.

*Ультразвукове дослідження колінних суглобів (12.10.2021):* синовіїт справа та зліва не виявлений. Синовіальна оболонка не потовщена. Жирові тіла не змінені. Висота хрящів знижена: справа — до 2,8 мм, зліва — до 2,8 мм. Контури наколінників не порушені. Зв'язки наколінників — цілісність не порушена. Медіальні та латеральні колатеральні зв'язки — цілісність не порушена. Меніски — без ознак пошкодження. При кольоровому доплерівському картуванні (КДК) підсилення кровотоку в тканинах колінних суглобів не виявлене.

*Ультразвукове дослідження гомілковостопних суглобів (12.10.2021):* контури кісток — чіткі, рівні, не порушені. Висота хряща знижена: справа — до 0,7 мм, зліва — до 0,8 мм. Синовіїт не виявлений. Ознак пошкодження сухожилків, зв'язок нема. Бурси не розширені. Плантарні фасції не потовщені. При КДК підсилення кровотоку в тканинах стоп не виявлене.

*Ультразвукове дослідження кульшових суглобів (12.10.2021):* контури кісток, м'язів, хрящів чіткі, рівні, не порушені. Синовіїт не виявлений. Бурси не розширені. При КДК підсилення кровотоку в тканинах із кульшових суглобів не виявлене. Зазначені результати дали змогу виключити ураження суглобів.

*Електрокардіографія (05.10.2021):* синусова аритмія; нормальне положення електричної осі серця — 52 град; ЕКГ — у межах норми.

*Ехокардіографія (13.10.2021):* праві відділи серця не збільшені, у порожнині лівого шлуночка — діагональна хорда. Висновок: систолічна

і діастолічна функції міокарда лівого шлуночка не порушені.

Дитина проконсультована неврологом, дитячим психологом, дитячим хірургом, генетиком Центру органних захворювань національної дитячої спеціалізованої лікарні «Охматдит». Результати ТШХ амінокислот і вуглеводів негативні.

Для уточнення діагнозу проведено генетичне дослідження.

Під час діагностичного тесту оцінено 131 ген на наявність варіантів, пов'язаних із генетичними розладами. Не виявлено патогенних варіантів, але встановлено принаймні один результат, який на даний момент не повністю зрозумілий і може бути в подальшому перекласифікований. У дитини виявлено мутації DOK7 c.577A>G (p.Ser193Gly) гетерозиготний стан; MYO18B c.5513G>A (p.Ser1838Asn) гетерозиготний стан; NEB c.903A>T (p.Arg301Ser) гетерозиготний стан. Варіант невизначеної значущості c.577A>G (p.Ser193Gly), ідентифікований у DOK7. Ген DOK7 асоціюється з автосомно-рецесивним вродженим міастенічним синдромом 10 (CMS10) (MedGen UID: 376880) та акінезією плода, послідовність деформації 3 (FADS3) (MedGen UID: 941313). Варіант невизначеної значущості, c.5513G>A (p.Ser1838Asn), ідентифікований у MYO18B. Ген MYO18B асоціюється з автосомно-рецесивним синдромом Кліппеля—Фейла з міопатією та дисморфізмом обличчя (KFS4) (MedGen UID: 894399). Не всі варіанти, присутні в гені, викликають захворювання. Клінічне значення варіанту, ідентифікованого в цьому гені, не відоме. Сімейне ВУС-тестування не запропоноване. Варіант невизначеної значущості, c.903A>T (p.Arg301Ser), ідентифікований у NEB. Ген NEB пов'язаний з автосомно-рецесивною немаліною міопатією 2 (NEM2) (MedGen UID: 342534). Крім того, ген NEB має попередні докази, що підтверджують кореляцію з автосомно-домінантною немаліною міопатією (PMID: 30679003). Тому повністю виключити зазначене захворювання на підставі отриманих результатів було неможливо, і дитину скеровано для подальшого спостереження та лікування в генетика. Водночас рекомендовано корекцію залізодефіциту та препарати з анаболічною дією.

Як відомо, вроджені структурні міопатії — гетерогенна група захворювань із різними типами успадкування, які проявляються генералізованою м'язовою гіпотонією, однією з видів яких



є немалінова міопатія. Найпоширеніша її форма клінічно характеризується слабкістю кінцівок, тулуба та м'язів обличчя з повільно прогресуючим перебігом захворювання. Слабкість м'язів голови супроводжується характерними рисами обличчя, такими як витягнуте обличчя, високе піднебіння і натягнута верхня губа, що призводить до дизартрії. Немалінова міопатія характеризується наявністю дрібних паличкоподібних включень у м'язових волокнах, утворених з альфа-актиніну, актину та інших волокон Z-смуги, і чітко візуалізуються за допомогою трихромного фарбування за Гоморі [6,8]. Оскільки зазначений тип міопатії проявляється морфологічними змінами, у наведеному випадку доцільно запропонувати проведення біопсії м'язів для уточнення діагнозу.

### Клінічний випадок 2

*Хлопчик Д.*, віком 4 роки, від молодих здорових батьків, від другої вагітності і других термінових фізіологічних пологів, загалом у сім'ї — 3 дітей. Маса тіла при народженні — 3330 г. Грудне вигодовування — 2 роки. Вакцинований за календарем частково у зв'язку з харчовою алергією на першому році життя. Реакція Манту не проведена через відмову батьків.

Дитина хворіла з літа 2011 року, коли вперше виявили зміни на шкірі у вигляді почервоління шкіри обличчя, вух, стегон. Через 2,5 місяця хлопчик переніс вітряну віспу, після чого став частіше падати, потім перестав підніматися сходами, бігати, волів посидіти, взимку з'явилися труднощі при вставанні з ліжка і при вживанні їжі (погано утримував ложку). Періодично відзначався субфебрилітет. Обстежений у лютому 2012 року за місцем проживання: гемограма — без патологічних змін, у біохімічному дослідженні: ЛДГ — 837 Од/л, аспаратамінотрансфераза — 90 Од/л, КФК — 525 Од/л. Отримані результати свідчили про наявність проявів мієлізу і потребували подальшого пошуку причин руйнування м'язів.

У зв'язку з появою артралгій проведено дослідження ревмопроб (усі негативні), рентгенографію кульшових суглобів (без патології), УЗД колінних суглобів: мінімальні прояви синовіту. ЕМГ: швидкість проведення збудження нервами нижніх кінцівок — у межах норми. Сила скорочення м'язів розгиначів стоп і пальців знижена, більше зліва, 20–45%, флексорів — у межах норми. За даними голкової ЕМГ — ознаки первинно-м'язового ураження без наявності спонтанної активності як у проксимальних, так і в дистальних м'язах.

У режимі помірного м'язового зусилля значно підвищується частота розрядів ПДО і формується повний інтерференційний патерн, що характерно для первинно-м'язового ураження. На підставі цього висновку дитині встановлено діагноз «Міопатія Дюшенна. Реактивний поліартрит. Харчова алергія», дитину скеровано до ДУ «ІПАГ імені О.М. Лук'янової НАМН України» на консультацію до невролога та госпіталізовано для уточнення діагнозу. Під час госпіталізації загальний стан хлопчика середньотяжкого ступеня, що обумовлено міопатичним синдромом без ураження гладкої мускулатури (хлопчик може самостійно ходити на носочках і п'ятах, але хода змінена, не може присісти і сісти на стілець самостійно, ноги не утримує, руки утримує без опору, м'язи пальпаторно тістуватої консистенції, але їх пальпація безболісна), стопи й кисті пастозні. Також під час огляду в дитини виявлено гінгівіт, позитивний симптом Готтрона, геліотропна еритема за типом напівмаски, ліведо на нижніх кінцівках.

У стаціонарі хлопчикові проведено такі обстеження.

*Гемограма:* лейкоцити —  $8,4 \times 10^9$ /л, гемоглобін — 129 г/л, тромбоцити —  $221 \times 10^9$ /л, ШОЕ — 10 мм/год, лейкоцитарна формула — без відхилень від вікових нормативів.

*Бактеріологічне дослідження мазків із зіву Streptococcus pneumoniae*, нейсерія.

*Біохімічний аналіз крові:* ЛДГ — 797 Од/л, КФК — 532 Од/л, аланінамінотрансфераза — 27 Од/л, аспаратамінотрансфераза — 35 Од/л, решта біохімічних показників і дані протеїнограми — у межах нормальних значень.

*Ультразвукове дослідження органів черевної порожнини, серця, урограма, копрограма* — без патології.

*Рентгенограма органів грудної клітки:* посилення легеневого малюнка та інфільтрація коренів легень.

*Імунологічні дослідження:* антинуклеарні антитіла 1 (+) (1:80), циркулюючі імунні комплекси — 0,014 г/л (норма); вміст основних класів імуноглобулінів — у межах референтних вікових значень, антитіла до Jo1, Mi-2, скелетних м'язів — усі негативні; у субпопуляціях лімфоцитів звертає на себе увагу збільшення відносного вмісту Т-лімфоцитів до 84,7% за рахунок активованих клітин (28%) і Т-цитотоксичних клітин (48,33%) при нормальній їх абсолютній кількості, що супроводжується зниженням природних кілерів (до 1,78%). Відмічене також збільшення числа активованих В-лім-

## КЛІНІЧНИЙ ВИПАДОК

фоцитів (22,7%) при низьких рівнях показників їх відносного (11%) і абсолютного вмісту (362 у мкл). Такі зміни характерні для аутоімунної патології.

Проведено консультації окуліста, невролога, стоматолога, ендокринолога, оториноларинголога.

На підставі наявності специфічного ураження шкіри, слизових оболонок, внутрішніх органів і прогресуючого міопатичного синдрому з наявністю епізодів гіпертермії і больового синдрому, даних наданої ЕМГ і проведеного в стаціонарі обстеження (зміни рівнів біохімічних та імунологічних показників) вроджені міопатії виключені. Від проведення біопсії уражених тканин вирішено утриматися. Встановлено діагноз «Ювенільний ідіопатичний дерматоміозит, підгострий перебіг, активність II ступеня (ураження шкіри, м'язів, слизових оболонок,

легень, серця), функціональна недостатність II ступеня».

### Висновки

Отже, незважаючи на певні спільні риси в дебюті захворювання у вищеописаних випадках, детальне обстеження дає змогу відокремити вроджені та набуті причини ураження м'язів і скерувати пацієнта для призначення йому відповідного лікування.

Слід зазначити, що м'язова слабкість є досить частим симптомом у дитини. Частіше вона не пов'язана з ураженням самих м'язів. Причини хронічної слабкості суттєво різняться в дітей різного віку. У дитини з клінічними ознаками м'язової слабкості необхідно провести ретельне обстеження, спрямоване передусім на виключення різноманітних тяжких захворювань.

*Автори заявляють про відсутність конфлікту інтересів.*

### References/Література

- Antypkin YuH, Okhotnikova OM, Oshlianska OA, Omelchenko LI. (2019). Problemi pytannia dytiachoi revmatologii. Kyiv: Lohos: 700. [Антипкін ЮГ, Охотнікова ОМ, Ошлянська ОА, Омельченко ЛІ. (2019). Проблеми питання дитячої ревматології. Київ: Логос: 700].
- Ballabio A, Gieselmann V. (2009). Biochimica et Lysosomal disorders: From storage to cellular damage Biophysica Acta. 1793: 684–696.
- Cassandrini D, Trovato R, Rubegni A et al. (2017). Congenital myopathies: clinical phenotypes and new diagnostic tools Italian Journal of Pediatrics. 43: 101.
- Chinnery PF. (2000). Primary Mitochondrial Disorders Overview. In: Adam MP, Ardinger HH, Pagon RA et al, editors. GeneReviews. Seattle (WA): University of Washington, Seattle, 1993–2022.
- ESE. (2022). Clinical Practice Guidelines. The European Society of Endocrinology. The voice for endocrinology. URL: <https://www.es-e-hormones.org/publications/guidelines/>.
- Fardeau M, Tome F. (1994). Vrozhdenные myopatyy. V: Engler AG, Franzini-Armstrong C, redaktory. Myolohiya. Niu-York: Makhrou-Khyll: 1487–1533. [Fardeau M, Tome F. (1994). Врожденные миопатии. В: Engler AG, Franzini-Armstrong C, редакторы. Миология. Нью-Йорк: Макгроу-Хилл: 1487–1533].
- Goddard AF, James MW, McIntyre AS, Scott BB. (2011). Guidelines for the management of iron deficiency anaemia. 60: 1309e1316. doi: 10.1136/gut.2010.228874.
- Gonorazky HD, Bönnemann CG, Dowling JJ. (2018). Henetycheskaia osnova y fenotyrycheskye osobennosty vrozhdennykh myastenycheskykh syndromov Handbook of Clinical Neurology. 148: 549–564. [Gonorazky HD, Bönnemann CG, Dowling JJ. (2018). Генетическая основа и фенотипические особенности врожденных миастенических синдромов Handbook of Clinical Neurology. 148: 549–564]. doi: 10.1016/B978-0-444-64076-5.00036-3.
- Gorman GS, Chinnery PF, DiMauro S et al. (2016). Mitochondrial diseases. Nature Reviews Disease Primers. 2: 16080.
- Jasdeep Kaler, Azhar Hussain, Sundip Patel, Shankar Majhi. (2020, Feb). Neuromuscular Junction Disorders and Floppy Infant Syndrome: A Comprehensive Review. Cureus. 12 (2): e6922. doi: 10.7759/cureus.6922.
- Kompendium. (2022). Neyrotsirkulyatornaya distoniya. [Компендиум. (2022). Нейроциркуляторная дистония]. URL: <https://compendium.com.ua/clinical-guidelines/cardiology/section-12/glava-1-nejrotsirkulyatornaya-distoniya>.
- MSD. (2022). The Trusted Provider of Medical Information since 1899. MSD Manuals Global Medical Knowledge. URL: <https://www.msmanuals.com>.
- Olshansky A. (2007). Virtual Mentor American Medical Association Journal of Ethics August. Clinical Pearl Diagnosis and Treatment of Guillain—Barre Syndrome. 9 (8): 552–554.
- Oshlianska OA, Shevchenko NS, Biliavska YuV. (2021). Yuvenilnyi dermatomiozyt. Pro shcho varto pamiataty dorosloму revmatologu? Ukrainskyi revmatologichnyi zhurnal. 4: 86. [Ошлянська ОА, Шевченко НС, Білявська ЮВ. (2021). Ювенільний дерматоміозит. Про що варто пам'ятати дорослому ревматологу? Український ревматологічний журнал. 4: 86].

### Відомості про авторів:

**Ошлянська Олена Анатоліївна** – д. мед. н., доц. каф. педіатрії №1 НМАПО імені П.Л. Шупика, гол. н.с. відділення захворювань сполучної тканини у дітей ДУ «ІПАГ імені акад. О.М. Лук'янової НАМН України». Адреса: м. Київ, вул. П. Майбороди, 8; тел. (044) 483-62-20. <https://orcid.org/0000-0002-9782-9709>

**Арцимович Агар Георгіївна** – аспірант каф. педіатрії №1 НУОЗ України імені П.Л. Шупика; лікар-педіатр відділення для дітей старшого віку з патологією органів дихання, ревматичними та алергічними захворюваннями ДУ «ІПАГ імені акад. О.М. Лук'янової НАМН України». Адреса: м. Київ, вул. П. Майбороди, 8.

**Надточій Тетяна Георгіївна** – к. мед. н., зав. відділення для дітей старшого віку з патологією органів дихання, травлення, ревматичними та алергічними захворюваннями ДУ «ІПАГ імені акад. О.М. Лук'янової НАМН України». Адреса: м. Київ, вул. П. Майбороди, 8.

Стаття надійшла до редакції 12.12.2021 р.; прийнята до друку 13.03.2022 р.