

УДК 612.36+616.348-002.44-053.2

М.Ф. Денисова, Т.Д. Задорожна, Н.Ю. Букулова, Т.М. Арчакова

## Стан епітеліального бар'єру товстої кишки в дітей із різними клінічними формами виразкового коліту

ДУ «Інститут педіатрії, акушерства і гінекології імені академіка О.М. Лук'янової НАМН України», м. Київ

Ukrainian Journal of Perinatology and Pediatrics. 2021.1(85): 53-61; doi 10.15574/PP.2021.85.53

**For citation:** Denisova MF, Zadorojna TD, Bukulova NY, Archakova TM. (2021). Colon epithelial barrier state in children with various types of ulcerative colitis clinical forms. Ukrainian Journal of Perinatology and Pediatrics. 1(85): 53-61. doi 10.15574/PP.2021.85.53

**Мета** — проаналізувати стан епітеліального бар'єру товстої кишки в дітей з різними клінічними формами виразкового коліту (ВК).

**Матеріали та методи.** Обстежено 42 дітей з хронічним колітом у стадії загострення, з них 28 дітей з ВК (14 хворих з активною тотальною формою, 14 пацієнтів із сегментарною помірно активною); 14 дітей з хронічним неспецифічним невиразковим колітом становили групу порівняння. Усім хворим проведено загальні лабораторні методи — гемограму, протеїнограму, біохімію крові, визначення концентрації фекального кальпротектину; ендоскопічне дослідження з біопсією всіх відділів товстої кишки та гістологічним дослідженням біоптатів.

**Результати.** Клінічні прояви ВК у періоді загострення оцінені педіатричним індексом активності (PUCAI) і залежали від локалізації та ступеня активності запального процесу. Середній показник PUCAI при активному коліті становив  $50,2 \pm 1,8$  балу, при помірному —  $35,3 \pm 1,7$  балу, при мінімальному —  $24,1 \pm 1,2$  балу, але серед дітей з тотальним активним запальним процесом 19% пацієнтів мали найвищі показники — 65 балів, що відповідало клінічним ознакам маніфестації ВК, які супроводжуються односпрямованими змінами поверхневих (дистрофічні зміни епітелію, деформація крипт, зменшення кількості келихоподібних клітин) і глибоких (дифузна запальна інфільтрація власної пластинки, наявність крипт-абсцесів, криптитів, дилатація судин) структур слизової оболонки товстої кишки, більш виражених при активних тотальних формах ВК.

Період загострення ВК характеризується порушенням епітеліального бар'єру слизової оболонки товстої кишки внаслідок зниження синтезу слизу й змін його біохімічних властивостей, низькою експресією секреторного (MUC2) і мембраноасоційованого (MUC4) муцинів, переважно при активних тотальних формах ВК, втратою регуляторного впливу треоїлового пептиду на регенерацію та захист слизової оболонки кишечника.

**Висновки.** Проведені дослідження на основі патогенетичного підходу до визначення чинників загострення хвороби дали змогу отримати докази на користь вагомості ролі порушень епітеліального бар'єру слизової оболонки товстої кишки, що суттєво доповнює існуючі уявлення про патогенез ВК у дитячому віці.

Дослідження виконано відповідно до принципів Гельсінської декларації. Протокол дослідження ухвалено Локальним етичним комітетом зазначеної в роботі установи. На проведення досліджень отримано інформовану згоду батьків дітей.

Автори заявляють про відсутність конфлікту інтересів.

**Ключові слова:** виразковий коліт, діти, епітеліальний бар'єр, муцини, треоїловий фактор.

### Colon epithelial barrier state in children with various types of ulcerative colitis clinical forms

M.F. Denisova, T.D. Zadorojna, N.Y. Bukulova, T.M. Archakova

SI «Institute of Pediatrics, Obstetrics and Gynecology named after Academician O.M. Lukyanova of the NAMS of Ukraine», Kyiv

**Purpose** — analyse the state of the epithelial barrier of the colon in children with different clinical forms. Materials and methods. 42 children with acute chronic colitis were examined, including 28 with ulcerative colitis (14 with active total form, 14 with moderately active segmental); and 14 with chronic non-specific opaque colitis formed a comparison group. Laboratory methods were performed on all patients — hemogram, protein-gram, blood biochemistry, fecal calprotectin concentration; endoscopic examination with biopsy of all colon regions and histological examination of biopsies.

**Results.** The clinical manifestations of ulcerative colitis (UC) during the acute period were assessed by the Paediatric Activity Index (PUCAI) and depended on the localization and activity of the inflammatory process. The average for active colitis was found to be  $50.2 \pm 1.8$ , moderate to  $35.3 \pm 1.7$ , minimum to  $24.1 \pm 1.2$ , but for children with total active inflammation 19 per cent of patients had the highest rates: 65, which corresponded to clinical signs of ulcerative colitis, accompanied by unidirectional changes of surface (dystrophic changes of epithelium, crypt deformation, reduced number of flax cells) and deep (diffuse inflammatory infiltration of its own plate, presence of crypt abscesses, cryptites, vascular dilation) structures of the mucous membrane of the large intestine, which are more pronounced in the active total forms of ulcerative colitis.

The period of UC exacerbation is characterized by the violation of the epithelial barrier mucous membrane colon due to reduced mucus synthesis and changes in its biochemical properties, low secretory (MUC2) and membrane-associated (MUC4) expression Mucins, mainly in the active total forms of UC, loss of the regulatory effect of the club peptide on regeneration and protection of the mucous membrane of the intestine.

**Conclusions.** Studies based on a pathogenetic approach to determining the cause of the exacerbation of the disease have shown evidence of a significant role in the epithelial barrier of the colon membrane. This is a significant addition to the known knowledge of ulcerative colitis pathogenesis in childhood.

The research was carried out in accordance with the principles of the Helsinki Declaration. The study protocol was approved by the Local Ethics Committee of these Institutes. The informed consent of the patient was obtained for conducting the studies.

The authors declare no conflicts of interests.

**Key words:** ulcerative colitis, children, epithelial barrier, mucins, clubs.

### Состояние эпителиального барьера толстой кишки у детей с различными клиническими формами

М.Ф. Денисова, Т.Д. Задорожная, Н.Ю. Букулова, Т.М. Арчакова

ГУ «Институт педиатрии, акушерства и гинекологии имени академика Е.М. Лукьяновой НАМН Украины», г. Киев

**Цель** — проанализировать состояние эпителиального барьера толстой кишки у детей с различными клиническими формами язвенного колита (ЯК).

**Материалы и методы.** Обследованы 42 ребенка с хроническими колитами в стадии обострения, из них 28 детей с ЯК (14 детей с активной тотальной формой, 14 детей — с умеренно активной сегментарной); 14 детей с хроническим неспецифическим неязвенным колитом составили группу сравнения. Всем больным проведены лабораторные методы — гемограмма, протеинограмма, биохимия крови, концентрация фекального кальпротектина; эндоскопическое исследование с биопсией всех отделов толстой кишки и гистологическим исследованием биоптатов.

**Результаты.** Клинические проявления ЯК в периоде обострения оценены педиатрическим индексом активности (PUCAI) и зависели от локализации и степени активности воспалительного процесса. Средний показатель при активном колите составил  $50,2 \pm 1,8$  балла, при умеренном —  $35,3 \pm 1,7$  балла,

при мінімальному — 24,1±1,2 бала, но среди детей с тотальным активным воспалительным процессом 19% пациентов имели наиболее высокие показатели — 65 баллов, что соответствовало клиническим признакам манифестации ЯК, сопровождающимся однонаправленными изменениями поверхностных (дистрофические изменения эпителия, деформация крипт, уменьшение количества бокаловидных клеток) и глубоких (диффузная воспалительная инфильтрация собственной пластинки, наличие крипт-абсцессов, криптидов, дилатация сосудов) структур слизистой оболочки толстой кишки, более выраженных при активных тотальных формах язвенного колита.

Период обострения ЯК характеризуется нарушением эпителиального барьера СО толстой кишки вследствие снижения синтеза слизи и изменений его биохимических свойств, низкой экспрессией секреторного (MUC2) и мембраноассоциированного (MUC4) муцинов, преимущественно при активных тотальных формах ВК, потерей регулирующего воздействия треоилового пептида на регенерацию и защиту слизистой оболочки кишечника.

**Выводы.** Проведенные исследования на основе патогенетического подхода к определению причины обострения болезни позволили получить доказательства в пользу значимой роли нарушений эпителиального барьера слизистой оболочки толстой кишки, что существенно дополняет известные представления о патогенезе язвенного колита в детском возрасте.

Исследование выполнено в соответствии с принципами Хельсинкской декларации. Протокол исследования утвержден Локальным этическим комитетом указанного в работе учреждения. На проведение исследований получено информированное согласие родителей детей.

Авторы заявляют про отсутствие конфликта интересов.

**Ключевые слова:** язвенный колит, дети, эпителиальный барьер, муцины, треоиловый фактор.

**Пр**облема запальних захворювань кишечника у дітей, зокрема виразкового коліту (ВК), останнім часом набуває все більшої актуальності, що пов'язано зі значним рівнем поширеності захворювань у дітей усіх вікових груп, неконтрольованим рецидивним перебігом, негативним впливом на фізичний і статевий розвиток хворих, якість їхнього життя та соціальну адаптацію в подальшому [3–5,20].

З сучасних позиції ВК розглядається як мультифакторна хвороба, що характеризується переважно ураженням слизової оболонки (СО) товстої кишки [2,15,22,23].

Провідне значення в патогенезі ВК мають генетичні, імунні фактори, транслокація кишкової мікрофлори внаслідок порушення протективного бар'єру товстої кишки [4,14].

Розпочаті ще в 80-ті роки ХХ ст. наукові дослідження щодо ролі кишкової цитопротекції в патогенезі хвороб шлунково-кишкового тракту отримали підтвердження результатами сучасних клініко-експериментальних досліджень [8,23].

При ВК встановлені множинні порушення різних ланок епітеліального бар'єру товстої кишки, які стосуються продукції слизу та його властивостей, будови глікокалікса, клітинного складу епітеліального вистелання щільних контактів [19,24,25].

Виконані роботи сприяли формуванню точки зору про структуру та функції епітеліального бар'єру товстої кишки, який складається із шару слизу, глікокаліксу і власне епітеліального вистелання, створюючи міцний механічний бар'єр для бактерії та різноманітних антигенів, який бере участь у регуляції імунних реакції та патогенної мікрофлори [15,23].

Першим бар'єром СО товстої кишки, що захищає її внутрішнє середовище, є слиз, основними структурними компонентами якого

є муцини — високоглікозовані глікопротеїни, що складаються з білкової осі (апомуцину) і О-пов'язаних із нею олігосахаридних ланцюгів [24].

Крім муцинів, до складу слизу входять також інші продукти келихоподібних клітин — фактор трілісника 3 (TFF3, Trefoil factor 3), резистенноподібна молекула β (RELMβ), Fc-зв'язаний білок (FCgBP), антимикробні пептиди, секреторний IgA [25].

Дослідженнями у дорослих із ВК доведено, що у відсутності відновлення та регенерації СО кишечника значну роль відіграють порушення зовнішнього та внутрішнього шарів слизу, сформованих гелюформуючими муцинами (MUC1, MUC4, MUC12), дисбаланс регуляторного впливу треоїлових пептидів на синтез і протективні властивості муцинів [7,17].

Таким чином, отримані дані зниження резистентності протективного бар'єру товстої кишки в дорослих на ВК визначають перспективність проведення аналогічних досліджень у дітей з цією патологією, результати яких можуть бути використані для розробки персоналізованої стратегії лікування, спрямованої на досягнення загоєння СО кишечника, попередження рецидивів захворювання, підвищення якості життя хворої дитини.

**Мета** дослідження — оцінити стан епітеліального бар'єру товстої кишки в періоді загоєння ВК у дітей з різними клінічними формами захворювання.

## Матеріали та методи дослідження

Обстежено 42 дітей з хронічними колітами в стадії загострення, з них 28 хворих із ВК (14 дітей з тотальною формою, 14 пацієнтів із сегментарним помірно активним); 14 дітей з хронічним неспецифічним невиразковим колітом становили групу порівняння.

Усім хворим проведено загальноклінічні методи обстеження — гемограму, протеїнограму, біохімію крові, визначення концентрації фекального кальпротектину; ендоскопічне дослідження з біопсією всіх відділів товстої кишки та морфологічним дослідженням біоптатів. Після забору матеріалу біоптати зафіксовано в 10% формаліні та опрацьовано за загальноприйнятою гістологічною методикою із забарвленням зрізів гематоксилін-еозином і за Ван-Гізон. Дослідження біоптатів виконано на мікроскопі Axioskop 40 (Німеччина) із фотодокументуванням. Біопсію виконано згідно із загальною декларацією з біоетики та прав людини, ухваленою Генеральною конференцією ЮНЕСКО 19 жовтня 2005 року. На проведення досліджень отримано інформовану згоду батьків дітей.

**Гістохімічні дослідження.** Слизоутворювальну функцію епітелію визначено за допомогою PAS-реакції (забарвлення з Шифф-йодною кислотою), яка виявляє глікопротеїди, гліколіпіди та глікоген, і реакції з альціановим синім рН=2,5 для виявлення кислих мукополісахаридів. Результати оцінено залежно від ступеня забарвлення епітеліальних клітин і визначено кількістю плюсів: (+) — слабо виражене забарвлення, (++) — помірно виражене забарвлення, (+++) — виражене забарвлення.

**Імуногістохімічні дослідження** виконано на серійних парафінових зрізах відповідно до стандартних протоколів із застосуванням моноклональних антитіл Mucin2 (MUC2) (Clone Ccp58), Mucin4 (MUC4) (Clone 8G7) та Anti-Trefoil Faktor 3 Mouse anti-human [EPR3973] ab109104 та системи візуалізації Ultra Vision Quanto Detection System HRP (USA). Антигенпозитивні клітини ідентифікували за коричневим забарвленням.

Рівень експресії MUC2, MUC4 і Anti-Trefoil Faktor 3 оцінено напівкількісним методом — від 0 до 3 балів. Поширеність реакції: 1 бал — 1–30% позитивно забарвлених клітин; 2 бали — 30–80% позитивно забарвлених клітин; 3 бали — понад 80% позитивно забарвлення клітин. Вираженість забарвлення: 0 балів — відсутнє видиме забарвлення; 1 бал — слабе забарвлення; 2 бали — помірне забарвлення; 3 бали — виражене забарвлення.

Аналіз даних проведено з використанням точного критерію Фішера, коефіцієнта взаємної спряженості Пірсона з оцінкою сили зв'язку між ознаками, критерію  $\chi^2$  для довільних таблиць. Статистично значущими вважалися

відмінності даних у двох незалежних групах при  $p < 0,05$ .

### Результати дослідження та їх обговорення

Клінічні прояви ВК у періоді загострення оцінювалися педіатричним індексом активності (PUSAI — синдромів гемоколіту, абдомінального больового, астенічного) і мали залежності від локалізації та ступеня активності запального процесу. Середній показник при високоактивному коліті становив  $50,2 \pm 1,8$  балу, при помірному —  $35,3 \pm 1,7$  балу, при мінімальному —  $24,1 \pm 1,2$  балу, але серед дітей з тотальним активним запальним процесом 19% пацієнтів мали найвищі показники — 65 балів, що відповідало клінічним ознакам маніфестації ВК.

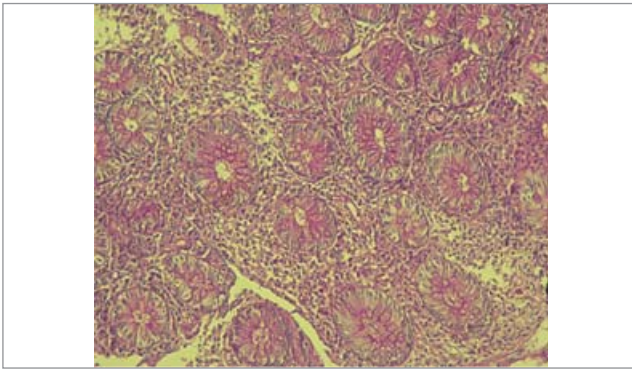
Високоактивні форми ВК, незалежно від локалізації, характеризувалися синдромом гемоколіту (100%, із них у 29% значною ректальною кровотечею), помірним абдомінальним синдромом (86%), діареєю (10%), 6 і 7-м типом консистенції випорожнення за Бристольською шкалою (74%) із частотою 6–8 разів на добу (29%) або 3–5 разів на добу (54%) та епізодами нічного випорожнення (29%), обмеженою фізичною активністю (49%).

Помірноактивні форми характеризувалися абдомінальним синдромом (90%), незначною ректальною кровотечею (100%), 6 і 5-м типом випорожнення за Бристольською шкалою з частотою 3–5 разів (52%) або 6–8 разів на добу (24%), епізодами нічного випорожнення (7%), частково обмеженою фізичною активністю (69%).

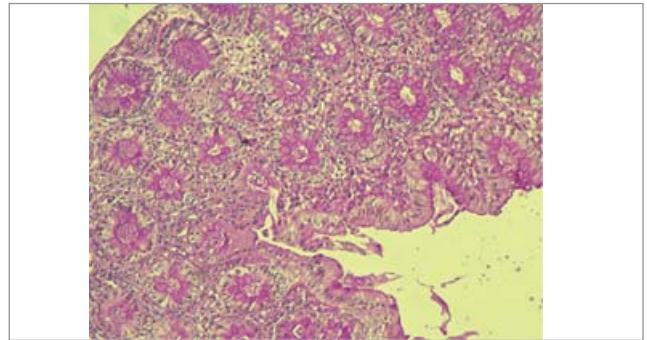
Аналіз середніх показників стандартного аналізу крові з різними клінічними формами ВК виявив такі зміни: високоактивні форми характеризувалися лейкоцитозом (56%), тромбоцитозом (39%), підвищенням швидкості осідання еритроцитів — ШОЕ (43%). Помірні форми також характеризувалися лейкоцитозом (34%), тромбоцитозом (10%), підвищенням ШОЕ (24%). Високоактивні форми ВК супроводжувалися підвищенням концентрації фекального кальпротектину  $>400$  мкг/г (у 56% випадків), у межах 200–399 мкг/г — у 25% випадків, 50–199 мкг/г — у 19% пацієнтів. Але всі наведені показники у дітей з високоактивним запальним процесом мали достовірну відмінність від аналогічних показників за помірної активності запального процесу ( $p < 0,05$ ).

Період загострення ВК у дітей з різними клінічними формами супроводжується односпря-

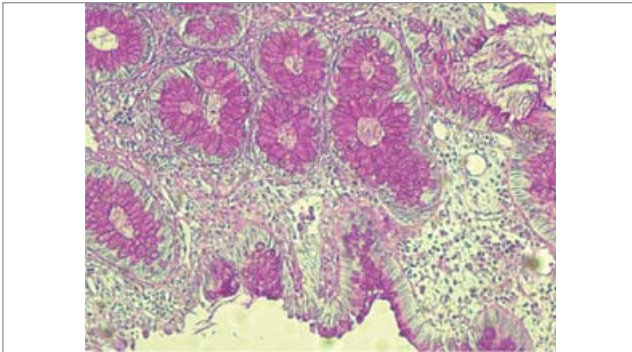




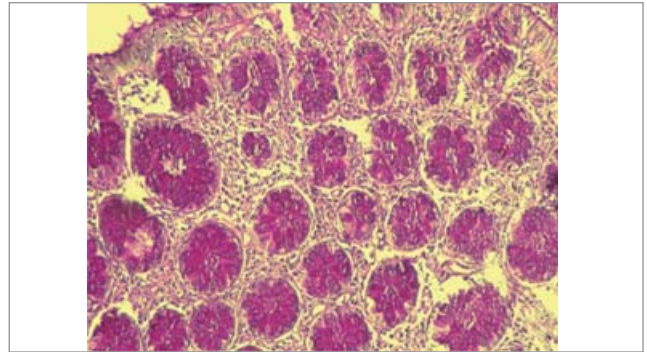
**Рис. 1.** Мікрофото. Біоптат слизової оболонки товстої кишки дитини з тотальним виразковим колітом. Слабке рожеве забарвлення вакуолей келихоподібних клітин залоз. Гістохімічна PAS-реакція з Шифф-йодною кислотою. Збільшення 10x10



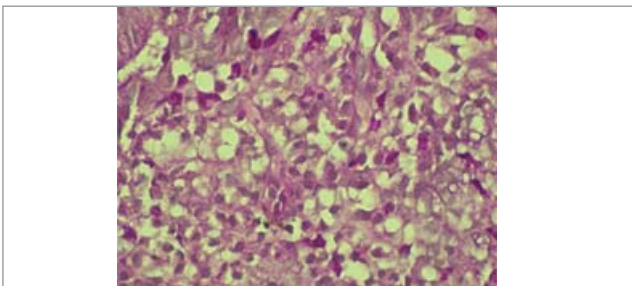
**Рис. 2.** Мікрофото. Біоптат слизової оболонки товстої кишки дитини з тотальним виразковим колітом. Помірне рожеве забарвлення вакуолей келихоподібних клітин поверхневого епітелію залоз. Гістохімічна PAS-реакція з Шифф-йодною кислотою. Збільшення 10x10



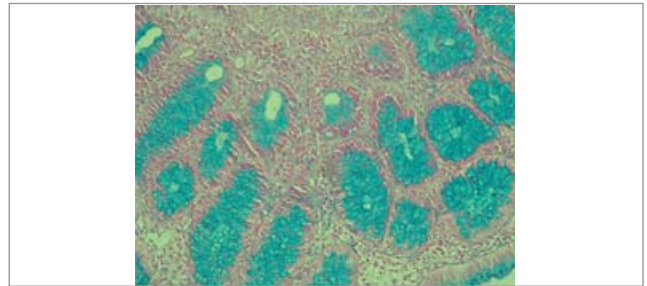
**Рис. 3.** Мікрофото. Біоптат слизової оболонки товстої кишки дитини з сегментарним виразковим колітом. Виражене забарвлення вакуолей келихоподібних клітин поверхневого епітелію і епітелію залоз. Гістохімічна PAS-реакція з Шифф-йодною кислотою. Збільшення 10x10



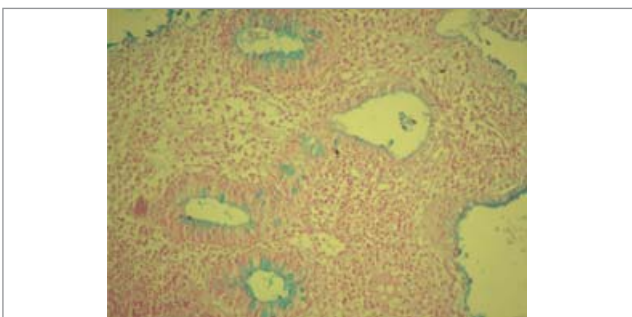
**Рис. 4.** Мікрофото. Біоптат слизової оболонки товстої кишки дитини з хронічним неспецифічним невиразковим колітом. Виражене забарвлення вакуолей келихоподібних клітин поверхневого епітелію та епітелію залоз. Гістохімічна PAS-реакція з Шифф-йодною кислотою. Збільшення 10x10



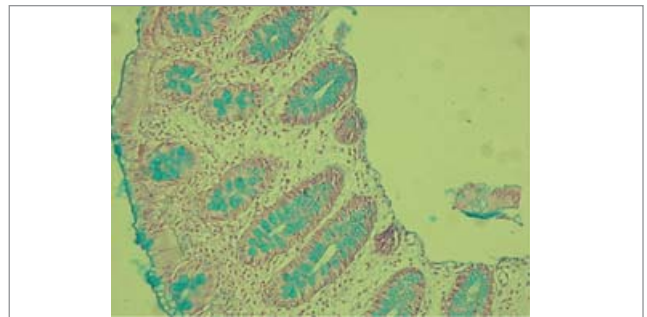
**Рис. 5.** Мікрофото. Біоптат слизової оболонки товстої кишки дитини з тотальним виразковим колітом. Забарвлення цитоплазми нейтрофілів у власній пластинці слизової оболонки. Гістохімічна PAS-реакція з Шифф-йодною кислотою. Збільшення 10x40



**Рис. 6.** Мікрофото. Біоптат слизової оболонки товстої кишки дитини з хронічним неспецифічним невиразковим колітом. Виражене забарвлення вакуолей келихоподібних клітин поверхневого епітелію та епітелію залоз. Гістохімічна реакція з альціановим синім рН=2,5. Збільшення 10x10.



**Рис. 7.** Мікрофото. Біоптат слизової оболонки товстої кишки дитини з тотальним виразковим колітом. Слабке забарвлення вакуолей келихоподібних клітин залоз. Гістохімічна реакція з альціановим синім рН=2,5. Збільшення 10x10



**Рис. 8.** Мікрофото. Біоптат слизової оболонки товстої кишки дитини з сегментарним колітом. Помірне забарвлення вакуолей келихоподібних клітин поверхневого епітелію та епітелію залоз. Гістохімічна реакція з альціановим синім рН=2,5. Збільшення 10x10

**Розподіл дітей залежно від форми виразкового коліту та інтенсивності PAS-реакції в епітелії та нейтрофілах, абс. (%)**

Форма коліту	Інтенсивність забарвлення епітелію			
	слабка (+)	помірна (++)	виражена (+++)	забарвлення нейтрофілів
1. Тотальний (n=14)	4 (29)	7 (50)	3 (21)	5 (36)
2. Сегментарний (n=14)	1 (7)	9 (64)	4 (29)	4 (29)
3. Невиразковий (n=14)	–	4 (29)	10 (71)	–
$p^{1-3}$	<0,05	>0,05	<0,05	<0,05
$p^{2-3}$	>0,05	>0,05	<0,05	<0,05
$p^{1-2}$	>0,05	>0,05	>0,05	>0,05
$C^{1-2}$	0,269	0,143	0,082	0,076
сила зв'язку	помірна	слабка	несуттєва	несуттєва

*Статистичний висновок:* 1.  $\chi^2_{1-2}=2,193$ ,  $\chi^2_{кр}=5,911$ ,  $p=0,335$ . Зв'язок між тотальним і сегментарним колітом і результативними ознаками статистично не значущий ( $p>0,05$ ). 2.  $\chi^2_{1-2-3}=12,159$ ,  $\chi^2_{кр}=9,488$ ,  $p=0,017$ . Зв'язок між виразковим і невиразковим колітом і результативними ознаками статистично значущий ( $p<0,05$ ).

мованими змінами поверхневих і глибинних структур СО товстої кишки: на рівні поверхневих структур встановлені дистрофічні зміни епітелію в поєднанні з порушенням їх гістоархітекτονіки — деформацією крипт, зменшенням кількості келихоподібних клітин. Стромальні порушення СО товстої кишки характеризувалися дифузною запальною інфільтрацією власної пластинки СО товстої кишки, наявністю крипт-абсцесів, криптитів, дилатацією судин.

У більшості дітей з ВК визначалося зниження інтенсивності PAS-реакції в келихоподібних клітинах поверхневого епітелію та епітелію залоз, але не мало статистичної розбіжності між тотальним і сегментарним колітом ( $p>0,05$ ). Однак відмічалися деякі особливості в кожній групі. Слабко виражена реакція (+) спостерігалася у 29% дітей з тотальною формою коліту проти 7% при сегментарному, і хоча показники статистично не відрізнялися за розрахунком точного критерію Фішера, розбіжності мали помірну силу ( $p>0,05$ ,  $C=0,269$ ), (табл. 1, рис. 1).

У більшості випадків при тотальному і сегментарному колітах спостерігалася помірно виражена PAS-реакція (рис. 2).

Виражене забарвлення келихоподібних клітин відмічалася при тотальному коліті у 21%, при сегментарному — у 29% дітей ( $p>0,05$ ), (рис. 3).

У дітей групи порівняння муцин келихоподібних клітин поверхневого епітелію і епітелію залоз дає виражену PAS-реакцію, що проявлялася інтенсивним рожевим забарвленням вакуолей келихоподібних клітин (рис. 4) і мало статистично значущі розбіжності з групою дітей з ВК ( $p<0,05$ ).

До складу запального інфільтрату у власній пластинці у всіх випадках входили нейтрофіли.

При застосуванні PAS-реакції в цитоплазмі цих клітин, у деяких випадках виявлялося інтенсивне PAS-позитивне забарвлення, що свідчило про наявність глікогену. Наявність глікогену в нейтрофілах, за даними літератури [7], свідчить про найгострішу фазу захворювання, оскільки глікоген у цитоплазмі лейкоцитів використовується для утворення активних форм кисню шляхом окиснення, що відповідає клінічним проявам цієї форми захворювання. У наших дослідженнях нейтрофіли з вмістом глікогену зустрічалися при тотальному коліті у 36% дітей, при сегментарному — у 29% ( $p>0,05$ ) випадків (рис. 5).

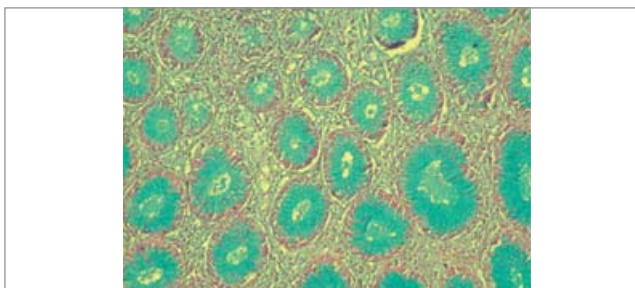
Також запроваджено забарвлення альціановим синім рН=2,5. За допомогою цієї методики виявляли сульфатировані та нессульфатировані протеоглікани і глікопротеїни (кислі мукополісахариди).

У дітей з хронічним неспецифічним невиразковим колітом спостерігалася виражене синьо-блакитне забарвлення цитоплазми келихоподібних клітин поверхневого епітелію та епітелію залоз (рис. 6), що статистично відрізнялося від показників у групі дітей з ВК ( $p<0,05$ ), (табл. 2).

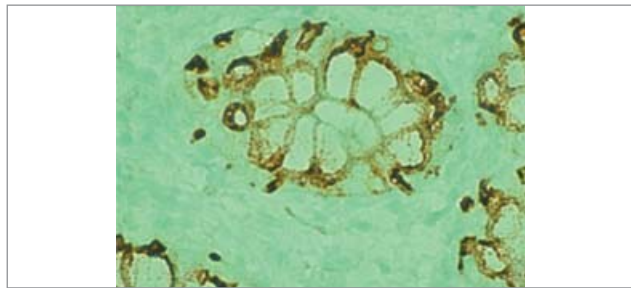
При тотальному коліті у 21% дітей відзначалося слабе забарвлення келихоподібних клітин ( $p>0,05$ ,  $C=0,327$ ) (табл. 2, рис. 7). У більшості випадків — 43% при тотальному коліті, 64% — при сегментарному, виявлялося помірне забарвлення келихоподібних клітин (рис. 8). Виражена реакція спостерігалася однаково часто (у 36% випадків) як у дітей з тотальним, так і сегментарним ( $p>0,05$ ) колітом (рис. 9).

Виявлені зміни в порушенні слизоутворюючої функції СО вказують на значне зниження вироблення слизу та аномальне гліколізування, яке порушує захисну функцію СО при ВК.

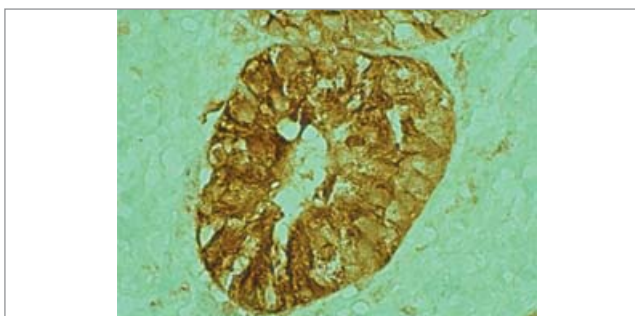




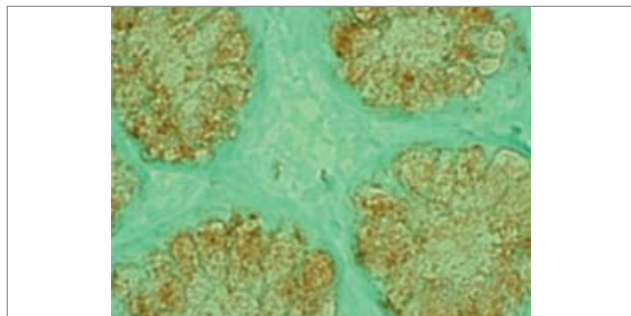
**Рис. 9.** Мікрофото. Біоптат слизової оболонки товстої кишки дитини з сегментарним колітом. Виражене забарвлення вакуолей келихоподібних клітин поверхневого епітелію та епітелію залоз. Гістохімічна реакція з альціановим синім рН=2,5. Збільшення 10x10



**Рис. 10.** Мікрофото. Біоптат слизової оболонки товстої кишки дитини з тотальною формою виразкового коліту. Експресія MUC2 у келихоподібних клітинах. Виражене забарвлення цитоплазми навколо вакуолей келихоподібних клітин. Імуногістохімічна реакція з МКАТ Mucin2 (MUC2). Збільшення 10x40



**Рис. 11.** Мікрофото. Біоптат слизової оболонки товстої кишки дитини з сегментарною формою виразкового коліту. Виражена експресія MUC4 у келихоподібних клітинах. Імуногістохімічна реакція з МКАТ Mucin4 (MUC4). Збільшення 10x40



**Рис. 12.** Мікрофото. Біоптат слизової оболонки товстої кишки дитини з сегментарною формою виразкового коліту. Виражена експресія TFF3 у келихоподібних клітинах. Імуногістохімічна реакція з МКАТ Mucin4 (MUC4). Збільшення 10x40

Таблиця 2

**Розподіл дітей залежно від форми виразкового коліту та інтенсивності забарвлення альціановим синім у поверхневому епітелії та епітелії залоз, абс. (%)**

Форма коліту	Інтенсивність забарвлення епітелію		
	слабке (+)	помірне (++)	виражене (+++)
1. Тотальний (n=14)	3 (21)	6 (43)	5 (36)
2. Сегментарний (n=14)	–	9 (64)	5 (36)
3. Невиразковий (n=14)	–	4 (29)	10 (71)
p <sub>1-3</sub>	>0,05	>0,05	<0,05
p <sub>2-3</sub>	>0,05	<0,05	<0,05
p <sub>1-2</sub>	>0,05	>0,05	>0,05
C <sub>1-2</sub> сила зв'язку	0,327 помірна	0,210 помірна	0 несуттєва

*Статистичний висновок:* 1.  $\chi^2_{1-2}=3,600$ ,  $\chi^2_{кр}=5,911$ ,  $p=0,166$ . Зв'язок між тотальним і сегментарним колітом та результативними ознаками статистично не значущий ( $p>0,05$ ). 2.  $\chi^2_{1-2-3}=10,500$ ,  $\chi^2_{кр}=9,488$ ,  $p=0,033$ . Зв'язок між виразковим і невиразковим колітом та результативними ознаками статистично значущий ( $p<0,05$ ).

За даними літератури [18], у незмінних СО товстої кишки спостерігається середній рівень експресії секреторних (MUC2) і мембраноасоційованих (MUC4) муцинів. За даними, встановленими у власному дослідженні, рівень експресії MUC2 у всіх групах дітей, хворих на ВК, був низьким. При цьому відмічалася слабке негомogeneous забарвлення муцинів

у вакуолях келихоподібних клітин і помірно або виражене в цитоплазмі навколо вакуолей (табл. 3, рис. 10). Відсутність реакції в вакуолях келихоподібних клітин при тотальному коліті відмічалася у 36% дітей ( $p<0,05$ ,  $C=0,423$ ).

При тотальному коліті у 50% спостерігалася слабке (1 бал) забарвлення вакуолей келихоподібних клітин із поширеністю 1–30% позитив-

Таблиця 3

**Розподіл дітей залежно від форми виразкового коліту та рівня експресії MUC2, абс. (%)**

Форма коліту	Експресія у вакуолях			
	0 балів	1 бал	2 бали	3 бали
1. Тотальний (n=14)	5 (36)	7 (50)	2 (14)	–
2. Сегментарний (n=14)	–	10 (71)	4 (29)	–
3. Невиразковий (n=14)	–	2 (14)	12 (86)	–
p <sub>1-3</sub>	<0,05	<0,05	<0,05	
p <sub>2-3</sub>	<0,05	<0,05	<0,05	
p <sub>1-2</sub>	<0,05	>0,05	>0,05	
C <sub>1-2</sub> сила зв'язку	0,423 відносно сильна	0,214 помірна	0,171 слабка	

*Статистичний висновок:* 1.  $\chi^2_{1-2}=6,196$ ,  $\chi^2_{кр}=5,911$ ,  $p=0,046$ . Зв'язок між тотальним і сегментарним колітом та результативними ознаками статистично значущий ( $p<0,05$ ). 2.  $\chi^2_{21-2-3}=24,491$ ,  $\chi^2_{кр}=13,277$ ,  $p<0,001$ . Зв'язок між виразковим і невиразковим колітом та результативними ознаками статистично значущий ( $p<0,01$ ).

Таблиця 4

**Розподіл дітей залежно від форми виразкового коліту та рівня експресії MUC4, абс. (%)**

Форма коліту	Експресія у вакуолях			
	0 балів	1 бал	2 бали	3 бали
1. Тотальний (n=14)	3 (21)	10 (72)	1 (7)	–
2. Сегментарний (n=14)	2 (14)	9 (64)	3 (21)	–
3. Невиразковий (n=14)	–	6 (43)	8 (57)	–
p <sub>1-3</sub>	>0,05	>0,05	<0,05	
p <sub>2-3</sub>	>0,05	>0,05	<0,05	
p <sub>1-2</sub>	>0,05	>0,05	>0,05	
C <sub>1-2</sub> сила зв'язку	0,093 несуттєва	0,076 несуттєва	0,200 слабка	

*Статистичний висновок:* 1.  $\chi^2_{1-2}=1,253$ ,  $\chi^2_{кр}=5,911$ ,  $p=0,535$ . Зв'язок між тотальним і сегментарним колітом та результативними ознаками статистично не значущий ( $p>0,05$ ). 2.  $\chi^2_{1-2-3}=14,276$ ,  $\chi^2_{кр}=13,277$ ,  $p=0,01$ . Зв'язок між виразковим і невиразковим колітом та результативними ознаками статистично значущий ( $p<0,01$ ).

но забарвлених клітин проти 71% випадків при сегментарному коліті ( $p>0,05$ ,  $C=0,214$ ). Водночас зустрічався помірний рівень експресії з поширеністю реакції 30–80% позитивно забарвлених клітин при сегментарному коліті у 29% ( $p>0,05$ ). При сегментарному коліті рівень експресії цих муцинів був достовірно вищим щодо групи дітей з тотальним колітом ( $p<0,05$ ).

Рівень експресії MUC4 у келихоподібних клітинах теж знижений. При цьому відмічається слабе або помірне забарвлення вакуолей келихоподібних клітин та інтенсивне забарвлення цитоплазми навколо вакуолей (рис. 11).

Відсутність експресії при тотальному коліті спостерігалася у 21% дітей, при сегментарному у 14% випадків (табл. 4).

Таблиця 5

**Розподіл дітей залежно від форми виразкового коліту та рівня експресії TFF3, абс. (%)**

Форма коліту	Експресія у вакуолях		
	1 бал	2 бали	3 бали
1. Тотальний (n=14)	4 (29)	4 (29)	6 (42)
2. Сегментарний (n=14)	1 (7)	3 (21)	10 (72)
3. Невиразковий (n=14)	–	2 (14)	12 (86)
p <sub>1-3</sub>	<0,05	>0,05	<0,05
p <sub>2-3</sub>	>0,05	>0,05	>0,05
p <sub>1-2</sub>	<0,05	>0,05	>0,05
C <sub>1-2</sub> сила зв'язку	0,269 помірна	0,082 несуттєва	0,277 помірна

*Статистичний висновок:* 1.  $\chi^2_{1-2}=2,943$ ,  $\chi^2_{кр}=5,911$ ,  $p=0,230$ . Зв'язок між тотальним і сегментарним колітом та результативними ознаками статистично не значущий ( $p>0,05$ ). 2.  $\chi^2_{1-2-3}=7,867$ ,  $\chi^2_{кр}=9,488$ ,  $p=0,097$ . Зв'язок між виразковим і невиразковим колітом та результативними ознаками статистично не значущий ( $p>0,05$ ).

Низький рівень експресії зі слабким забарвленням вакуолей та поширеністю реакції до 30% відзначався у 72% дітей при тотальному коліті та у 64% випадків при сегментарному коліті ( $p > 0,05$ ). Середній рівень експресії з поширеністю реакції від 30% до 80% відзначався при тотальному коліті у 7% випадків, при сегментарному – у 21% дітей ( $p < 0,05$ ). Не відмічено статистичної значущості експресії MUC4 між тотальним і сегментарним колітом ( $p > 0,05$ ), але встановлено достовірні розбіжності між невиразковим колітом і ВК у дітей ( $p < 0,01$ ).

Експресія треоїлового фактора (TFF3) у СО товстої кишки в цілому по групах була вираженою, на відміну від експресії муцинів. За літературними даними, локалізація TFF3 у СО товстої кишки співпадає з розподілом муцинів і спостерігається в цитоплазмі келихоподібних клітин та їх вакуолях. Високий рівень експресії TFF3 при тотальному коліті спостерігався у 42% дітей, при сегментарному – у 72% випадків ( $p > 0,05$ ,  $C = 0,277$ ), (табл. 5, рис. 12).

Помірний рівень експресії TFF3 спостерігався як при тотальному коліті (29% випадків), так і при сегментарному (21% випадків,  $p > 0,05$ ). Низький рівень експресії зі слабким забарвленням цитоплазми був більш притаманний дітям із тотальною формою коліту (29%), ніж із сегментарною (7%), і хоча статистичної відмінності між даними групами хворих не встановлено, проте відмічено помірну силу розбіжностей ( $p > 0,05$ ,  $C = 0,269$ ), що свідчить на користь тенденції взаємозв'язку між клінічними формами.

Статистичний аналіз не виявив розбіжностей експресії TFF3 між тотальною і сегментарною формами ВК ( $p > 0,05$ ), хоча відмічалася помірна сила відмінностей при незначному забарвленні вакуолей келихоподібних клітин (1 бал) за рахунок зменшення частоти вираженої експресії TFF3 (3 бали). Також виявлено достовірні відмінності вираженої експресії TFF3 між групою дітей з тотальною формою ВК і дітей групи порівняння (42% проти 86%,  $p < 0,05$ ), на відміну від групи хворих із сегментарним колітом (72% проти 86%,  $p > 0,05$ ), що може свідчити про менш агресивний перебіг сегментарної форми, як й у пацієнтів із хронічним неспецифічним невиразковим колітом.

Таким чином, рівень експресії MUC2 та MUC4 муцинів у хворих дітей на ВК був низьким, який проявлявся слабким забарвлен-

ням вакуолей келихоподібних клітин, що, можливо, свідчило про зниження секреторної активності СО товстої кишки, порушення її протективної функції [6,12,16]. Водночас при незначному забарвленні вакуолей келихоподібних клітин спостерігалось інтенсивне забарвлення муцинів навколо вакуолей, що, вірогідно, відображало високу інтенсивність метаболічних процесів в епітеліальних клітинах товстої кишки.

Наявність відсутності експресії (0 балів) MUC2 і MUC4 (у 36% та 21% дітей з тотальною формою ВК, відповідно), які формують два основні шари слизу, вказує про більш значущі порушення захисного бар'єру і може розглядатися як предиктор несприятливого перебігу ВК.

Експресія TFF3, на відміну від експресії MUC2 і MUC4, у всіх групах була вираженою. Визначений дисбаланс експресії наведених пептидів на сьогодні залишається нез'ясованим, але існує точка зору, що висока експресія треоїлового фактора може розглядатися як компенсаторний механізм протективної бар'єрної функції СО оболонки при запаленні [1,9,10,13,21].

## Висновки

Отже, період загострення ВК характеризується порушенням епітеліального бар'єру СО товстої кишки внаслідок зниження синтезу слизу і зміни його біохімічних властивостей, низькою експресією MUC2 і MUC4, переважно при активних тотальних формах ВК, втратою регуляторного впливу треоїлового пептиду на регенерацію та захист СО кишечника.

Найбільш значущі порушення епітеліального бар'єру СО товстої кишки слід зіставляти з даними патоморфологічних досліджень біоптатів товстої кишки пацієнтів із ВК, а саме, зменшенням кількості келихоподібних клітин із незрілими вакуолями, дистрофією епітелію СО і порушенням його гістоархітекtonіки.

Слід зазначити, що проведені дослідження на основі патогенетичного підходу до визначення чинників загострення хвороби дали змогу отримати докази на користь вагомості ролі порушень епітеліального бар'єру СО товстої кишки, що суттєво доповнює існуючі уявлення про патогенез ВК у дитячому віці.

*Автори заявляють про відсутність конфлікту інтересів.*



## References/Література

- Aamann L et al. (2014, Mar 28). Trefoil factors in inflammatory bowel disease. *World J Gastroenterol.* 20 (12): 3223–3330. doi: 10.3748/wjg.v20.i12.3223.
- Birg TM і др. (2015). Endoskopicheskie і morfologicheskie сопоставления при воспалительных заболеваниях кишечника. *Колопроктология.* 51 (1): 97–98. [Бирг ТМ і др. (2015). Эндоскопические и морфологические сопоставления при воспалительных заболеваниях кишечника. *Колопроктология.* 51 (1): 97–98].
- Chernega NV, Denisova MF, Muzika NM, Bukulova NYu. (2017). Yakist zhyttia ditei, khvorykh na vyrazkoviy kolit. *Suchasna gastroenterologiya.* 6: 7–11. [Чернега НВ, Денисова МФ, Музика НМ, Букулова НЮ. (2017). Якість життя дітей, хворих на виразковий коліт. *Сучасна гастроентерологія.* 6: 7–11].
- Chirkova ML, Kostyukevich SV. (2018). Epiteliy slizistoy obolochki tolstoy kishki v norme і pri vospalitelnykh zabolevaniyakh kishchechnika. *Экспериментальная и клиническая гастроэнтерология.* 153 (5): 128–132. [Чиркова МЛ, Костюкевич СВ. (2018). Эпителий слизистой оболочки толстой кишки в норме и при воспалительных заболеваниях кишечника. *Экспериментальная и клиническая гастроэнтерология.* 153 (5): 128–132].
- Denisova MF. (2020). Vyrazkoviy kolit ta dity — skladne pytannia diahnostryky ta likuvannya. *Zdorovia Ukrainy. Pediatriia.* 1 (52): 10–11. [Денисова МФ. (2020). Виразковий коліт та діти — складне питання діагностики та лікування. *Здоров'я України. Педіатрія.* 1 (52): 10–11].
- Dharmni P et al. (2009). Role of intestinal mucins in innate host defense mechanisms against pathogens. *J Innate Immun.* 1: 123–135.
- Dorofeev AE, Vasilenko IV, Rassohina OA. (2013). Izmeneniya ekspressii MUC2, MUC3, MUC4, TFF3 v slizistoy obolochke tolstogo kishchechnika u bolnykh nespecificeskim yazvennym kolitom. *Гастроентерология.* 1 (47): 80–84. [Дорофеев АЭ, Василенко ИВ, Рассохина ОА. (2013). Изменения экспрессии MUC2, MUC3, MUC4, TFF3 в слизистой оболочке толстого кишечника у больных неспецифическим язвенным колитом. *Гастроентерология.* 1 (47): 80–84].
- Droy MT, Drouet Y, Geraud G, Schatz B. (1985). Cytoprotection intestinale. *Gastroenterol Clin Biol.* 9 (12Pt2): 37–44.
- Hensel KO et al. (2014). Differential expression of mucosal trefoil factors and mucins in pediatric inflammatory bowel diseases. *Sci Rep.* 4: 7343. doi: 10.1038/srep07343.
- Kondo S et al. (2018). Downregulation of trefoil factor-3 expression in the rectum is associated with the development of ulcerative colitis-associated cancer. *Oncol Lett.* 16 (3): 3658–3664. doi: 10.3892/ol.2018.9120.
- Lukyanova EM, Denisova MF. (2004). Yazvennyy kolit u detey (klinika, diagnostika, lechenie). *Kiev:* 78. [Лукьянова ЕМ, Денисова МФ. (2004). Язвенный колит у детей (клиника, диагностика, лечение). *Киев:* 78].
- McGuckin MA et al. (2009). Intestinal barrier dysfunction in inflammatory bowel diseases. *Inflamm Bowel Dis.* 15: 100–113.
- Nakov R et al. (2019, Jan). Serum trefoil factor 3 predicts disease activity in patients with ulcerative colitis. *Eur Rev Med Pharmacol Sci.* 23 (2): 788–794. doi: 10.26355/eurrev\_201901\_16893.
- Olen O et al. (2019). Increased Mortality of Patients With Childhood-Onset inflammatory Bowel Diseases, Compared With the General Population. *Castroenterology.* 156 (3): 614–622. doi: 10.1053/j.gastro.2018.10.028.
- Orlinskaya NYu і др. (2018). Znachenie morfologicheskikh issledovaniy pri vospalitelnykh zabolevaniyakh kishchechnika u detey. *Meditsinskiy almanah.* 3 (54): 31–35. [Орлинская НЮ и др. (2018). Значение морфологических исследований при воспалительных заболеваниях кишечника у детей. *Медицинский альманах.* 3 (54): 31–35].
- Perez Vilar J. (2007). Mucin granule intraluminal organization. *Am J Respir Cell Mol Biol.* 36 (2): 183–190. doi: 10.1165/rcmb.2006-0291TR.
- Shestopalov VA і др. (2019). Trefoilovyye faktory — novyye markery mukozalnogo barera zheludochno-kishhechnogo trakta. *Инфекция и иммунитет.* 9 (1): 39–46. [Шестопалов ВА и др. (2019). Трефоилловые факторы — новые маркеры мукозального барьера желудочно-кишечного тракта. *Инфекция и иммунитет.* 9 (1): 39–46]. doi: 10.15789/2220-7619-2019-1-39-46.
- Shishkin MA. (2019). MUC1, MUC2, MUC4, MUC5AC, Cdx2: harakteristika immunogistohimicheskoy ekspressii v polipah і adenokartsinome distalnykh otdelov tolstogo kishchechnika. *Патология.* 16 (1): 73–80. [Шишкин МА. (2019). MUC1, MUC2, MUC4, MUC5AC, Cdx2: характеристика иммуногистохимической экспрессии в полипах и аденокарциноме дистальных отделов толстого кишечника. *Патология.* 16 (1): 73–80]. doi: 10.14739/2310-1237. 2019.1.166313.
- Shumilov PV і др. (2010). Klinicheskoe znachenie pristenochnoy mikroflory і detey s nespetsificheskim yazvennym kolitom. *Педиатрическая фармакология.* 7 (5): 71–76. [Шумилов ПВ и др. (2010). Клиническое значение пристеночной микрофлоры у детей с неспецифическим язвенным колитом. *Педиатрическая фармакология.* 7 (5): 71–76].
- Silva LC et al. (2020). Quality of Life in Children and Adolescents with Inflammatory Bowel Disease: Impact and Predictive Factors. *Pediatr Gastroenterol Hepatol Nutr.* 23 (3): 286–296. doi: 10.5223/pghn.2020.23.3.286.
- Srivastava S et al. (2015). Serum human trefoil factor 3 is a biomarker for mucosal healing in ulcerative colitis patients with minimal disease activity. *J Crohns Colitis.* 9 (7): 575–579. doi: 10.1093/ecco-jcc/jjv075.
- Suvorova GN і др. (2018). Gistologicheskaya kartina і mikrobnii peyzazh pri yazvennom kolite. *Вестник новых медицинских технологий.* 25 (4): 170–175. [Суворова ГН и др. (2018). Гистологическая картина и микробный пейзаж при язвенном колите. *Вестник новых медицинских технологий.* 25 (4): 170–175].
- Vasilenko IV. (2010). Morfologicheskaya diagnostika nespetsificheskogo yazvennogo kolita. *Газета «Новости медицины и факторы».* Gastroenterologiya: 313. [Василенко ИВ. (2010). Морфологическая диагностика неспецифического язвенного колита. *Газета «Новости медицины и факторы».* Gastroenterologiya: 313]. URL: <http://www.mif-ua.com/archive/article/11922>.
- Zolotova NA, Makarova OV. (2016). Barernaya rol mutsinov tolstoy kishki v norme і pri yazvennom kolite. *Клиническая и экспериментальная морфология.* 3 (19): 69–74. [Золотова НА, Макарова ОВ. (2016). Барьерная роль муцинов толстой кишки в норме и при язвенном колите. *Клиническая и экспериментальная морфология.* 3 (19): 69–74].
- Zolotova NA. (2014). Strukturnaya і funktsionalnaya harakteristika mutsinov. *Клиническая і експериментальна морфология.* 1 (9): 66–72. [Золотова НА. (2014). Структурная и функциональная характеристика муцинов. *Клиническая и экспериментальная морфология.* 1 (9): 66–72].

## Відомості про авторів:

**Денисова Маргарита Федорівна** — д.мед.н., проф., керівник відділення проблем захворювань травлення ДУ «ІПАГ імені акад. О.М. Лук'янової НАМН України».

Адреса: м. Київ, вул. П. Майбороди, 8. <https://orcid.org/0000-0003-1719-1918>.

**Задорожна Тамара Данилівна** — чл.-кор. НАМНУ, д.мед.н., проф., зав. лабораторії патоморфології ДУ «ІПАГ імені акад. О.М. Лук'янової НАМН України».

Адреса: м. Київ, вул. П. Майбороди, 8. <https://orcid.org/0000-0001-8819-8901>.

**Букулова Нана Юріївна** — н.с. відділення проблем захворювань травлення ДУ «ІПАГ імені акад. О.М. Лук'янової НАМН України».

Адреса: м. Київ, вул. П. Майбороди, 8. <https://orcid.org/0000-0001-8549-2267>.

**Арчакова Тетяна Миколаївна** — к.мед.н., ст.н.с. лабораторії патоморфології ДУ «ІПАГ імені акад. О.М. Лук'янової НАМН України».

Адреса: м. Київ, вул. П. Майбороди, 8. <https://orcid.org/0000-0001-5271-5479>.

Стаття надійшла до редакції 01.11.2020 р.; прийнята до друку 17.03.2021 р.